

КЛИНИКО-ЭЛЕКТРОКАРДИОГРАФИЧЕСКАЯ ХАРАКТЕРИСТИКА ИШЕМИЧЕСКИХ ЖЕЛУДОЧКОВЫХ АРИТМИЙ

Государственный медицинский университет им. акад. И.П.Павлова, Санкт-Петербург

С целью определения особенности желудочковых аритмий, непосредственно связанных с ишемией миокарда и оценки возможности их медикаментозной коррекции велоэргометрия и холтеровское мониторирование проведены 78 больным стабильной стенокардией напряжения II-III функционального класса.

Ключевые слова: ишемическая болезнь сердца, стенокардия, желудочковые нарушения ритма сердца, велоэргометрия, холтеровское мониторирование, антиангинальная терапия

To determine the peculiar features of ventricular arrhythmias directly connected with myocardial ischemia and to assess the potentialities of their medical treatment, the bicycle stress test and Holter monitoring were performed in 78 patients with the II-III-functional-class stable angina.

Key words: coronary heart disease, angina, ventricular arrhythmias, bicycle test, Holter monitoring, antianginal treatment

Вопрос о том, какие желудочковые нарушения ритма (ЖНР), столь распространенные у больных ишемической болезнью сердца (ИБС), представляют наибольшую опасность для жизни, до сих пор является предметом дискуссии. Система градаций ЖА, разработанная В.Лown и М. Wolf (1971) для больных с острым инфарктом миокарда, а в последующем ее модификация W. Mc.Kenna (1981), неоправданно были распространены на всех людей, имеющих нарушения ритма. В отрыве от заболевания, на фоне которого протекает аритмия, риск-стратификация стала представлять собой лишь электрокардиографическую (ЭКГ) характеристику ЖНР. Современная прогностическая классификация (J. T. Bigger, 1984), предлагающая рассматривать желудочковую эктопическую активность не как независимый фактор, а только вместе с сопутствующим ей органическим поражением сердца, является более функциональной. Однако и она не полностью применима к ЖНР у больных ИБС. В данной классификации, к сожалению, нет такой рубрики, где отражалась бы ЖНР в зависимости от фоновой клинической ситуации: в покое или при физической нагрузке (ФН), в сопровождении стенокардии (СТ) и/или ишемических изменений на ЭКГ. Нет и четкой формулировки понятия «ишемических» ЖНР, поэтому любая желудочковая эктопия у пациентов с ИБС рассматривается как потенциально опасная, ибо считается, что в 75-90% случаев внезапной смерти больных ИБС причиной являются ЖНР [1, 4, 7].

Несмотря на то, что в целом роль «угрожающих» ЖНР у больных ИБС доказана, остается много нерешенных вопросов, связанных как с ранним выявлением особо опасных аритмий, так и с их лечением. Действительно, пока не выработана тактика ведения пациентов, которым угрожает внезапная смерть, необходим дальнейший поиск методов стратификации риска, учитывающий наиболее важные сведения об этиопатогенезе фибрилляции желудочков. Поэтому большинство современных исследований во многом ориентированы на изучение новых маркеров электрической нестабильности, таких как поздние потенциалы желудочков, вариабельность сердечного ритма, дисперсия QT и другие [1, 2, 3, 4, 8, 15, 19].

Однако пока эти проблемы решаются, представляется возможным еще на ранних сроках заболевания, выявить пациентов с нарушениями ритма вполне доступными методами, что может во многом определить их дальнейшую судьбу.

Целью настоящего исследования было выяснить особенности желудочковых аритмий, непосредственно связанных с ишемией миокарда, а также оценить возможности их медикаментозной коррекции.

МАТЕРИАЛИ МЕТОДЫ

Обследовано 78 больных стабильной СТ напряжения II-III функционального класса (ФК) и ЖНР в возрасте от 42 до 75 лет, среди которых 67 мужчин и 11 женщин. 17 человек перенесли в прошлом инфаркт миокарда, у 34 пациентов определялись признаки динамической коронарной обструкции (колебания толерантности к физической нагрузке (ФН), кратковременные приступы спонтанной СТ).

Для включения в исследование всем больным дважды выполнялись велоэргометрические тесты (ВЭМ). Пациентам с воспроизводимыми результатами производились парные фармакологические нагрузочные пробы с антиангинальными препаратами (β -адреноблокаторами, антагонистами кальция и нитратами), а также холтеровское мониторирование ЭКГ с использованием системы «Кардиотехника-4000», «Инкарт», Санкт-Петербург.

РЕЗУЛЬТАТЫ И ИХ ОБСУЖДЕНИЕ

У всех 78 пациентов проба с ФН была положительной (СТ и/или диагностически значимая депрессия сегмента ST). По данным эхокардиограммы ни у кого из обследованных больных не было выявлено постинфарктных аневризм, фракция выброса левого желудочка (по Симпсону) у всех пациентов превышала 50%. ЭКГ оказалась измененной у большинства больных (85,9%): у 30 (38%) – умеренная гипертрофия левого желудочка, почти у половины (44,9%) – нарушения внутрижелудочковой проводимости. Ритм у всех пациентов был синусовым, продолжительность комплекса QRS ни у кого не превысила 120 мс.

Все больные были разделены на две группы в зависимости от «поведения» ЖНР во время ФН. В I группе (23 пациента) ЖНР, зарегистрированные в покое, исчезали при нагрузке. Исходно у 20 больных наблюдалась аллоритмия, у 9 - были парные и у 5 - полиморфные желудочковые комплексы. Рис. 1 служит иллюстрацией исчезновения ЖНР во время проведения пробы с ФН у больного I группы. Желудочковая бигеминия, полиморфные и парные желудочковые комплексы, зарегистрированные до ВЭМ у больного 51 года с ИБС, СТ напряжения II ФК и перенесенным 2 года тому назад инфарктом миокарда нижней стенки левого желудочка (фрагмент А), на 5 минуте положительной нагрузочной пробы полностью исчезли (фрагмент Б).

Во II группе (55 пациентов) отмечалось появление и/или нарастание желудочковой эктопической активности, что проявлялось в увеличении количества одиночных, парных комплексов и возникновении пароксизмов неустойчивой желудочковой тахикардии (ЖТ). Причем, у 31 пациента ЖНР в покое не определялась. Обе группы были сопоставимы по уровню переносимости ФН (пороговая мощность в среднем составила $95 \pm 11,1$ Вт) и степени депрессии сегмента ST (в среднем - $1,3 \pm 0,3$ мм). Инфаркт миокарда в I группе перенесли 7, во II - 10 больных. Практически не различались пациенты по частоте выявления и степени артериальной гипертензии. Признаки динамической коронарной обструкции были преимущественно у больных II группы (у 29 человек).

Тщательный клинико-электрокардиографический анализ ЖНР у пациентов II группы обнаружил некоторые закономерности, позволившие считать желудочковые нарушения ритма «ишемическими».

К «ишемическим» ЖНР мы причислили желудочковые эктопические комплексы, которые сопровождали стенокардию и ишемические изменения сегмента ST, причем эктопическая активность, как пра-

вило, имела четкую тенденцию к нарастанию, вплоть до возникновения ЖТ.

Факт увеличения желудочковой эктопической активности нельзя обойти вниманием. В своей работе М.Е. Josephson [15] показал, что при электрофизиологическом исследовании у больных ИБС фибрилляция желудочков всегда возникала после парных экстрасистол, создающих условия для уменьшения рефрактерности миокарда. Еще в большей степени уменьшает рефрактерность миокарда желудочковая тахикардия. На рис. 2 представлены ЭКГ, зарегистрированные во время проведения ВЭМ и данные протокола нагрузочной пробы.

У пациента 56 лет с ИБС, СТ напряжения II ФК на I мин II ступени ВЭМ (100 Вт, частота сердечных сокращений (ЧСС) 125 в мин) отмечено появление поздних желудочковых эктопических комплексов («R на P») и ишемической депрессии сегмента ST в отведениях по Небу (D, A) на 1 мм. Через 50 сек при продолжении ФН, ЧСС 140 в 1 мин и нарастании депрессии ST появились СТ и короткий пароксизм неустойчивой ЖТ из 3-х комплексов. В раннем восстановительном периоде нагрузочной пробы ЖНР прекратилась.

В большинстве случаев (87%) нарастание желудочковой эктопии происходило параллельно с увеличением степени выраженности депрессии ST во время ФН (по данным ВЭМ и холтеровского мониторирования ЭКГ). При спонтанном прекращении стенокардии и нормализации ЭКГ наблюдалось уменьшение и/или прекращение эктопической активности. Необходимо уточнить, что у 6 пациентов (11%) аритмия возникла раньше, чем СТ и изменения на ЭКГ, а у 2 (3,6%) – ЖТ стала единственным критерием прекращения ВЭМ. При проведении холтеровского мониторирования было замечено, что появление ЖНР иногда (12,7%) опережало смещение ST.

Важной характеристикой «ишемических» ЖНР явилась их воспроизводимость, как ближайшая - через 1 час,

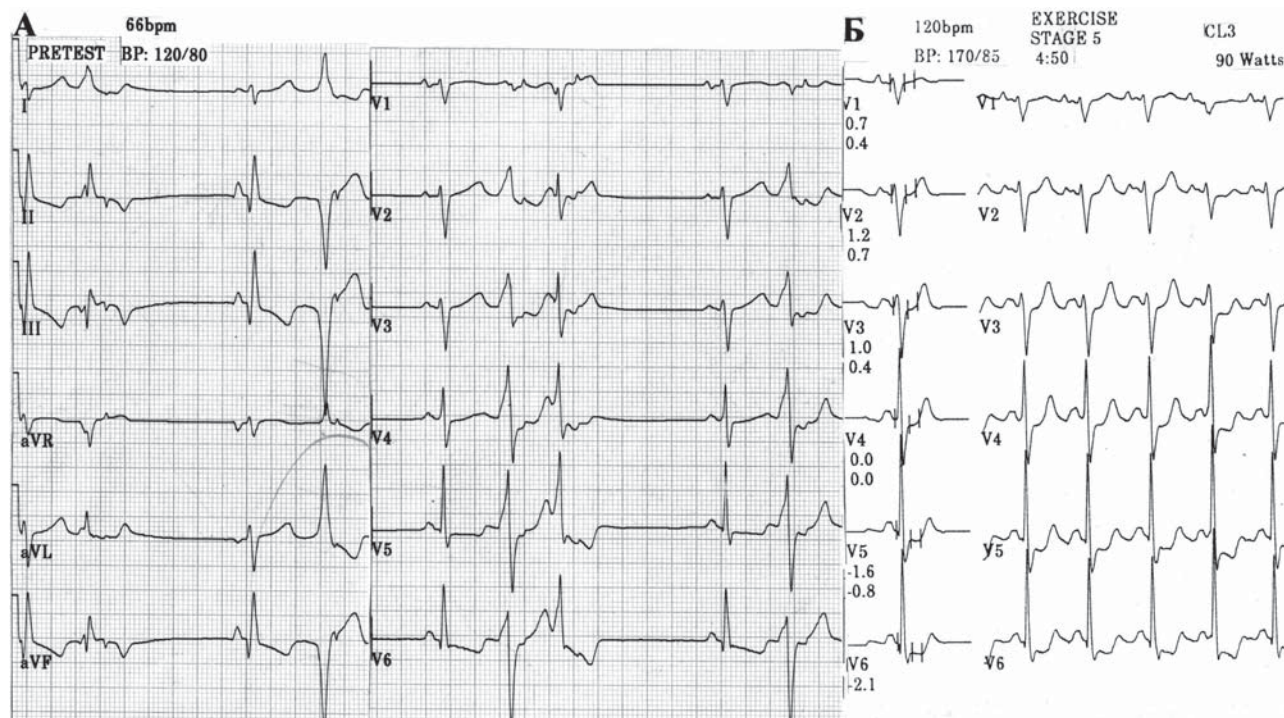


Рис. 1. Исчезновение полиморфной желудочковой эктопической активности во время положительной велоэргометрии у больного ишемической болезнью. Объяснение в тексте.

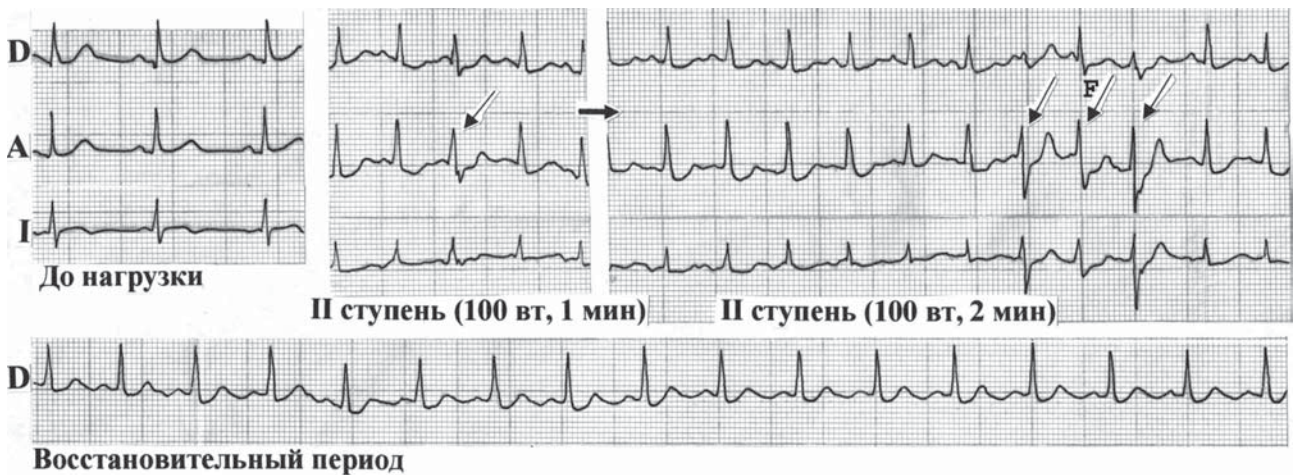


Рис. 2. Индуцированная физической нагрузкой желудочковая аритмия у больного ишемической болезнью сердца. Объяснение в тексте.

1 день и т. д., так и отдаленная - через месяцы и годы. Напомним, что речь идет о воспроизводимости ЖНР, индуцированных ФН. Так, при проведении серии парных фармакологических проб для оценки эффективности того или иного антиангинального препарата оказалось, что в нагрузочной пробе, проводимой без препарата, ЖНР была так же воспроизводима, как толерантность пациента к ФН, ЧСС, артериальное давление и другие показатели. Отсутствие воспроизводимости наблюдалось лишь у 5 (9%) пациентов с проявлениями динамической коронарной обструкции. У них при исчезновении признаков вазоспазма на фоне терапии воспроизвести ЖНР через 6 месяцев - 1 год уже не удалось. Еще у двоих пациентов ЖНР исчезла после успешной хирургической реваскуляризации (аортокоронарное шунтирование) - результаты повторных ВЭМ были также отрицательными.

Одним из аргументов в пользу ишемического происхождения ЖНР, на наш взгляд, был эффект купирования индуцированных нагрузкой ЖНР антиангинальными препаратами. У пациентов II группы при проведении парных фармакологических проб с β -адреноблокаторами и антагонистами Са, наряду с повышением толерантности к ФН, отмечался и антиаритмический эффект этих препаратов, за исключением одного случая.

У больного 42 лет с ИБС, СТ напряжения II ФК, возникшей 6 месяцев тому назад, при выполнении повторных ВЭМ регистрировались частые одиночные желудочковые эктопические комплексы на фоне СТ и ишемической депрессии сегмента ST в отведениях по Небу (D, A, I). Обращала на себя внимание вариабельность пороговой мощности, уровня ЧСС и степени депрессии сегмента ST (от 1 до 2,5 мм). Через 1 час после приема 60 мг анаприлина ангинозный приступ развился на более низком уровне ФН, сопровождался более выраженными изменениями на ЭКГ и значительной ЖНР (эпизод неустойчивой ЖТ, состоящий из 6 комплексов). Еще одна ВЭМ-проба, выполненная после приема коринфара, была отрицательной и прошла без аритмии.

Это «исключение» касается только проаритмогенного действия анаприлина, однако не противоречит нашему суждению о связи ишемия-аритмия, а лишь подтверждает его. Так, в результате коронароспастического влияния β -адреноблокаторов мы наблюдали одновременное усугубление как ишемии миокарда, так и ЖНР. Во

всех остальных наблюдениях, индуцированных ФН (и «ишемических») ЖНР, в-блокаторы оказались идеальными антиаритмиками.

Обратимся к следующему примеру (рис. 3). У больного 53 лет с ИБС, СТ напряжения II ФК на 3 мин II ступени ВЭМ (100 Вт, ЧСС 130 в 1 мин) появились одиночные и парные поздние желудочковые эктопические комплексы, СТ и депрессия сегмента ST в отведениях по Небу (D, A) (фрагмент А). На следующий день в те же утренние часы, убедившись в воспроизводимости результатов нагрузочного теста, пациенту была проведена парная фармакологическая проба с нитросорбидом (фрагмент Б). После приема нитросорбида наряду с повышением толерантности к ФН (150 Вт, 2 мин, ЧСС 140 в 1 мин, предвестники СТ), было отмечено отсутствие ЖНР.

Необходимо заметить, что «антиаритмический» эффект, который мы наблюдали у пациентов II группы при проведении парных фармакологических проб с нитратами короткого действия, несколько выходит за рамки наших представлений о нитратах. Представленный далее клинический случай (рис. 4) еще раз иллюстрирует «ишемический» характер аритмии и купирование ее нитратами.

У больного 50 лет с ИБС, СТ напряжения II ФК и приступами спонтанной СТ зарегистрированы желудочковые эктопические комплексы (фрагмент А) как на пике ВЭМ (1 мин II ступени, 100 Вт, ЧСС 100 в 1 мин), так и в момент спонтанного приступа СТ (ЧСС 115 в 1 мин) при проведении пробы с эргоновином (фрагмент Б). Примечательно, что желудочковый парацентр (комплексы одинаковой морфологии с признаками парасистолы) проявил свою активность при разных по механизму приступах СТ. Устранение аритмии в момент внутривенно введенного нитроглицерина еще до нормализации ЭКГ (фрагмент Б) убедительно подчеркивает связь ЖНР с ишемией.

Естественно, что мы попытались объяснить факт купирования ЖНР нитратами опосредованно антиишемическим влиянием этих препаратов. Однако это требует проверки и дальнейшего осмысления. В литературе есть указания на то, что нитроглицерин достоверно повышает порог фибрилляции желудочков при ишемии миокарда, не проявляя указанное действие при нормальном кровотоке [7]. Возможно, между опосредованным

«антиаритмическим» эффектом нитроглицерина и повышением порога фибрилляции желудочков есть определенная связь. Еще более реальным объяснением этому явлению может быть предположение о близости расположения очага желудочковой эктопической активности и зоны ишемии. Тогда становится понятным, что улучшение кровоснабжения определенной зоны может способствовать и купированию ЖНР [13]. У пациентов

I группы антиангинальные препараты не влияли на ЖНР покоя.

Одной из характерных особенностей «ишемических» желудочковых нарушений ритма явилась их парасистолическая природа – признаки «классической» желудочковой парасистолии (отсутствие фиксированного интервала сцепления, сливные комплексы, определение частоты работающего парacentра, возникновение уско-

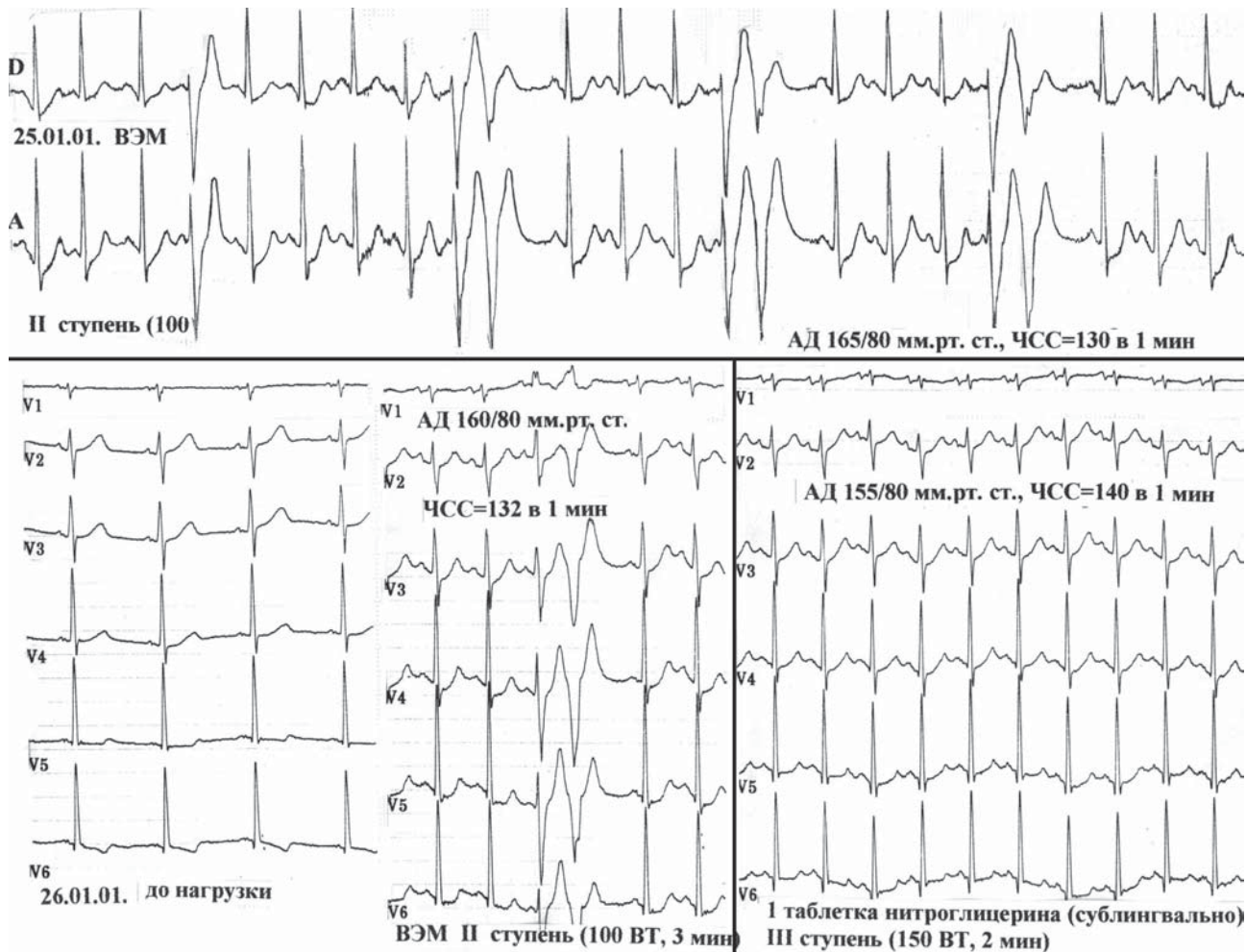


Рис. 3. Проведение парной фармакологической пробы с нитросорбидом у больного с индуцированной физической нагрузкой «ишемической» желудочковой аритмией. Объяснение в тексте.

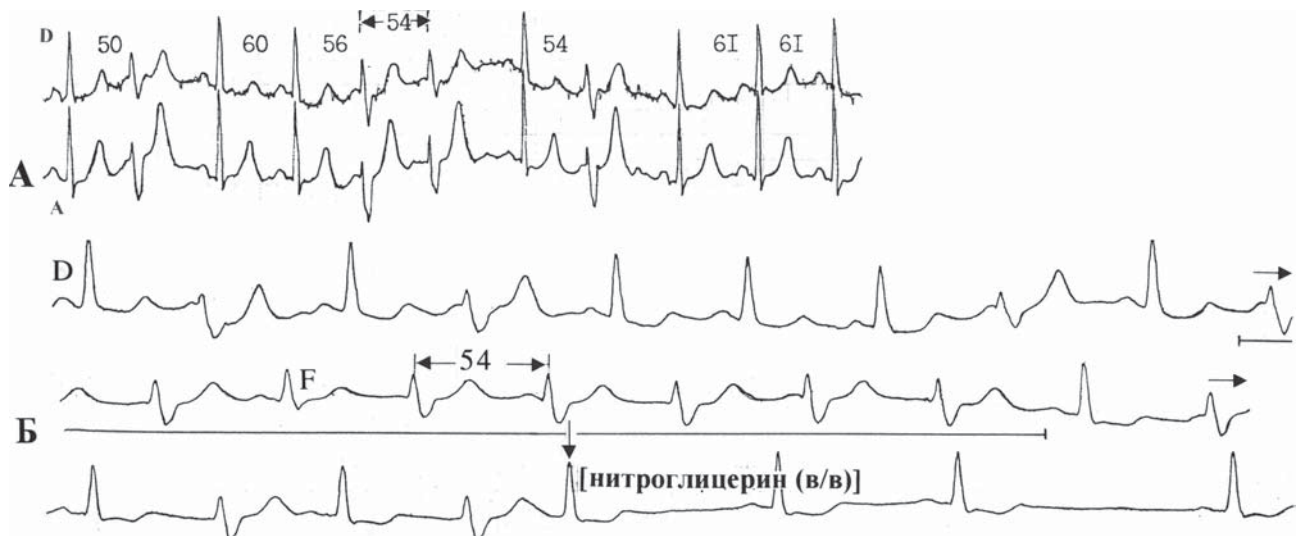


Рис. 4. «Ишемические» ЖНР у больного на фоне приступа стенокардии. А – ЖНР, индуцированные физической нагрузкой; Б – ЖНР во время спонтанного приступа стенокардии. Объяснение в тексте.

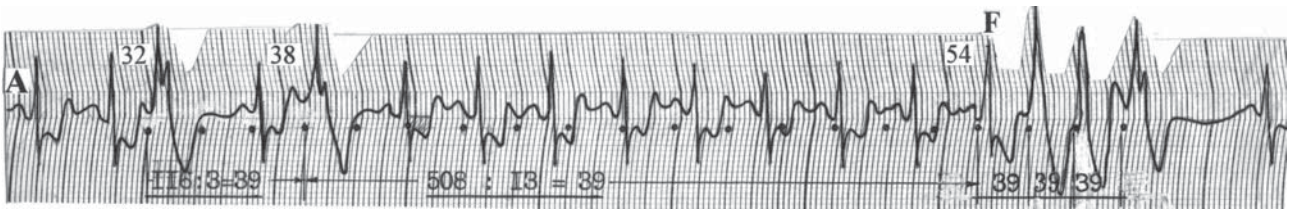

Рис. 5. Пароксизм неустойчивой парасистолической желудочковой тахикардии, индуцированный физической нагрузкой, у больного ИБС. Объяснение в тексте.

ренных идиовентрикулярных ритмов и парасистолической ЖТ) прослеживались в 92% случаев. В качестве иллюстрации обратимся к рис. 5.

На высоте положительной нагрузочной пробы у пациента 60 лет с ИБС, СТ напряжения II-III ФК зарегистрированы одиночные желудочковые комплексы и эпизод ЖТ из 4-х комплексов. Колебания предэктопических интервалов (0.32-0.54 сек), сливной комплекс (F) и наличие кратности (наибольший общий делитель=0.39 сек) в длинном межэктопическом промежутке - свидетельства парасистолии.

Требует комментариев ряд важных моментов, связанных с фактом наличия парасистолического центра у большинства наших пациентов. До сих пор продолжается дискуссия о степени опасности тех или иных эктопических комплексов в зависимости от их расположения в сердечном цикле. Какие же из них наиболее опасны: ранние или поздние? На наш взгляд, самой главной неблагоприятной особенностью является существование независимой от синусового ритма (и с большой частотой импульсации) желудочковой эктопической активности, имеющей достаточно много шансов попасть в уязвимый период желудочков. Однако, это высказывание справедливо лишь по отношению к пациентам, у которых ЖНР регистрируется на пике нагрузочного теста и ишемической реакции, так как ишемия миокарда и повышение симпатической активности закономерно снижают порог фибрилляции желудочков [7]. Это представляется веским еще и как поправка к существующей системе градаций ЖНР (по Лауну), основанной на ЭКГ-характеристиках желудочковых комплексов. М.С. Кушаковский неоднократно высказывался о том, что желудочковая парасистолия у больных с заболеванием сердца должна учитываться в риск-классификации желудочковых нарушений ритма [5, 6].

У трети пациентов I группы (30,4%) также выявлялись признаки желудочковой парасистолии сцепленно-

го типа, однако на пике ФН она исчезала, а ЖТ нам не удалось зарегистрировать ни в одном случае. Пациенты с ЖНР покоя (I группа) жаловались на «перебои» в работе сердца, у пациентов II группы «нагрузочная» аритмия, как правило, не сопровождалась субъективными ощущениями, характерными для больных с нарушениями ритма.

«Нагрузочные» ЖНР, зафиксированные при выполнении ВЭМ, не всегда удавалось зарегистрировать при суточном мониторинге ЭКГ, однако при анализе холтеровской записи ЭКГ чаще определялись аритмии, сопровождающие спонтанную СТ. На рис. 6 демонстрируется такой пример. У больного с ИБС, СТ напряжения II ФК и редкими приступами ночной СТ во время суточной регистрации ЭКГ замечено нарастание желудочковой эктопической активности на фоне развития спонтанной СТ. При ВЭМ обнаруживались колебания толерантности к ФН при пороговой мощности от 75 до 150 Вт, нарушений ритма не было.

В ходе проспективного наблюдения, продолжавшегося от 3 до 83 месяцев, обнаружилось, что среди пациентов I группы случаев внезапной смерти не было. Среди пациентов II группы внезапно умерли 12 (21,8%) больных в сроки от 2 до 24,5 месяцев с момента выявления ЖНР. У большей части внезапно умерших пациентов (9 человек) в момент обследования определялись признаки динамической коронарной обструкции, лишь 2 в прошлом перенесли инфаркт миокарда, среди них была одна женщина, и как удалось выяснить, никто из этих 12 больных регулярно не лечился. По остальным показателям данная группа пациентов не отличалась от остальных. Что касается ЖНР, то к ним приложимы все особенности «ишемических» ЖНР, указанные выше. Следует отметить, что у половины больных на пике нагрузочного теста регистрировалась неустойчивая ЖТ парасистолической природы, у 10 (83%) – парные желудочковые комплексы.

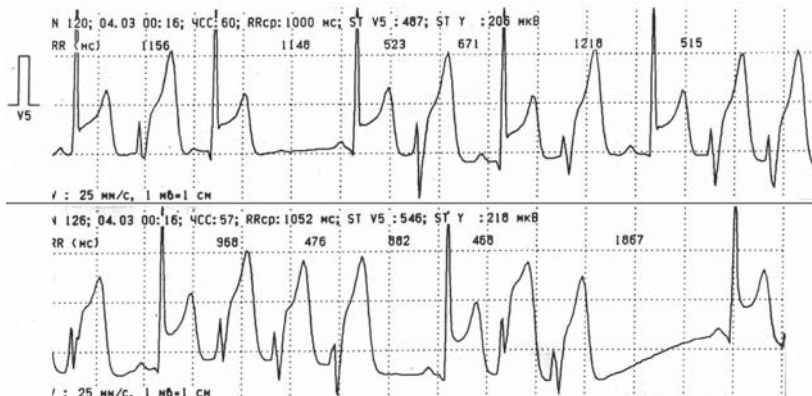


Рис. 6. «Ишемические» ЖНР, зарегистрированные во время проведения суточного мониторинга ЭКГ. Объяснение в тексте

На рис. 7 представлен клинический пример воспроизводимой неустойчивой парасистолической ЖТ у одной внезапно умершей пациентки. У больной 48 лет с возникшей два месяца назад СТ напряжения II ФК во время ВЭМ (пороговая мощность 100 Вт, 1.5 мин, ЧСС 120 в 1 мин) зарегистрирован эпизод неустойчивой парасистолической ЖТ. Диагностически значимых изменений сегмента ST на высоте теста не было, критерием прекращения ВЭМ были СТ и ЖТ. Пациентке были назначены нитраты и в-адреноблокаторы. При повторном исследовании через 1 месяц резуль-

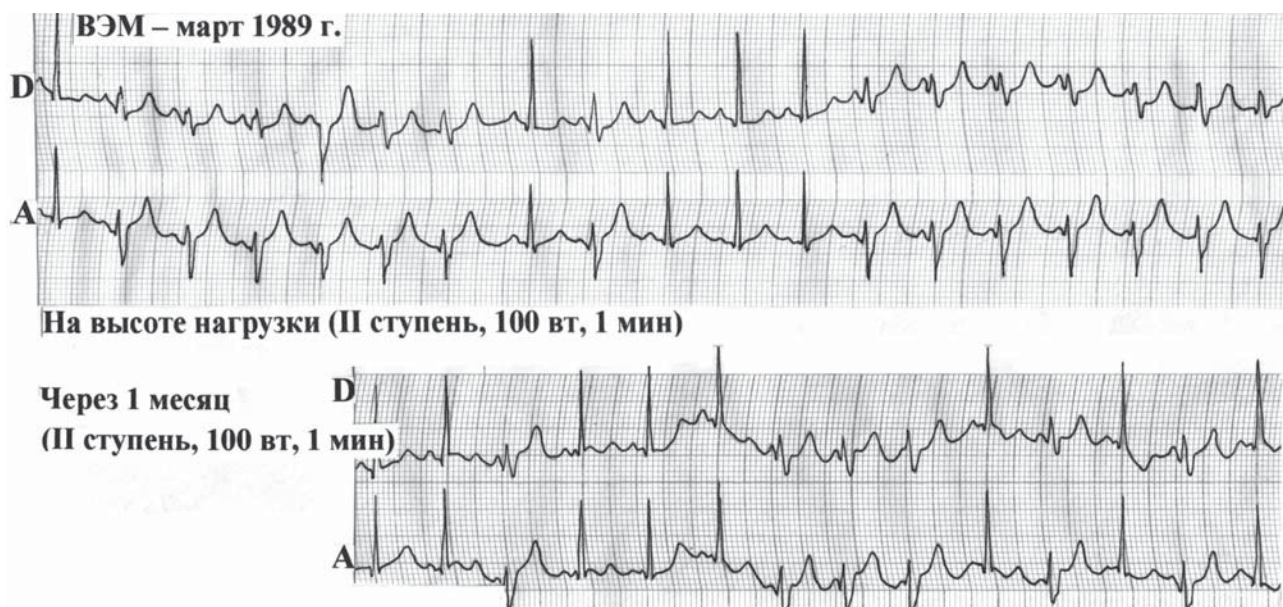


Рис. 7. Воспроизводимая, индуцированная физической нагрузкой желудочковая тахикардия, у больной ИБС. Объяснение в тексте.

таты были воспроизводимы. Как оказалось, рекомендованная терапия принималась нерегулярно. Еще через месяц стало известно о внезапной смерти пациентки.

К сожалению, чаще всего эта информация была ретроспективна: ЭКГ и протоколы ВЭМ взяты из наших архивов 90-х годов, в редких случаях мы располагали результатами коронарографии, а о большинстве случаев внезапной смерти мы узнавали от родственников умерших. Тем не менее, нам представляется полезным опубликовать эти данные, так как в современной литературе тема клинической интерпретации «ишемических» ЖНР и их прогностической значимости освещена недостаточно. В этой связи представляет особенный интерес клинический пример нераспознанных по характеру и вследствие этого недооцененных желудочковых нарушений ритма (рис. 8).

Анализ этого случая был проведен ретроспективно (из общего числа всех ситуаций индуцированных ФН желудочковых нарушений ритма). ВЭМ была выполнена пациенту 47 лет амбулаторно для уточнения характера болей в грудной клетке, на которые он жаловался. На 2 мин II ступени нагрузки (100 Вт, ЧСС 120 в 1 мин) зарегистрированы поздние одиночные желудочковые эктопические комплексы («R на P»), на 3 мин при ЧСС 130 в 1 мин - парные. Появление ЖНР совпало с общей усталостью больного. Проба с ФН была прекращена и расценена как отрицательная. Как выяснилось впоследствии, диагноз ИБС, опираясь во многом на результаты ВЭМ, поставлен не был. Через две недели нам сообщили, что пациент внезапно умер на работе. Справедливости ради, следует добавить, что появившуюся горизонтальную депрессию сегмента ST в отведениях по Небу (А, I) в раннем восстановительном периоде в сочетании с ЖНР, индуциро-

ванной ФН, можно было расценить как повод для более детального обследования пациента.

Интерпретация ЖНР, возникших во время ФН, так называемых «нагрузочных», всегда очень сложна. По данным литературы ЖНР, индуцированные ФН, могут быть первым и достаточно долго единственным проявлением серьезного заболевания сердца, в частности, ИБС [10, 11,

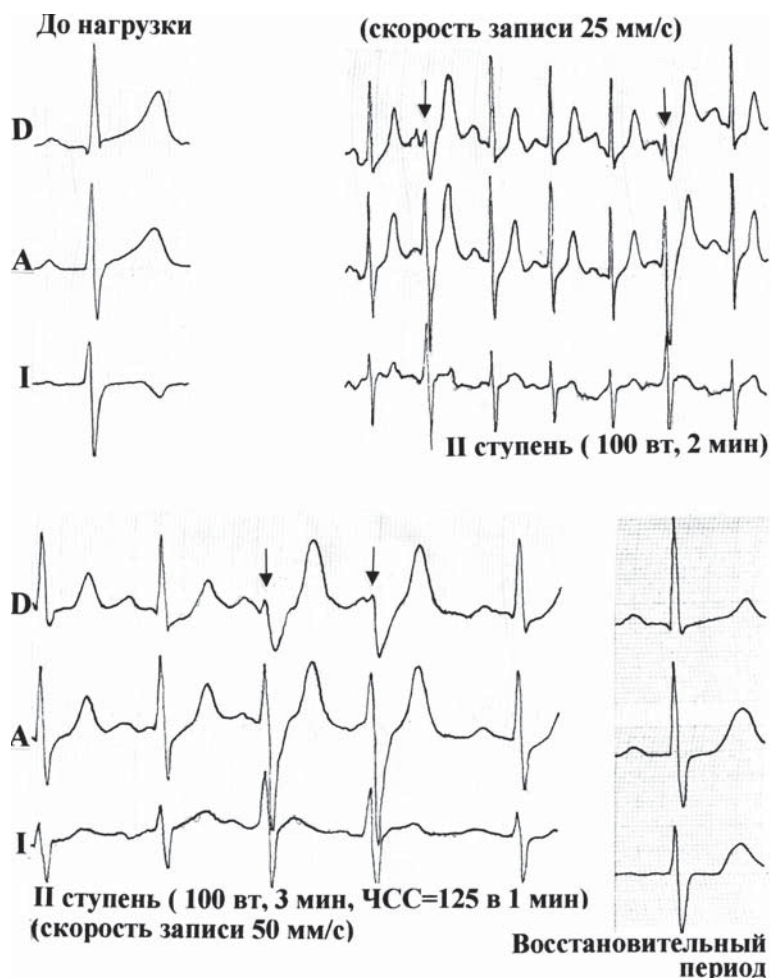


Рис. 8. Желудочковая аритмия у пациента 47 лет, возникающая при проведении велоэргометрии. Объяснение в тексте.

12, 14, 15]. Поэтому представляется, что в настоящей публикации подобный клинический пример уместен.

Таким образом, накопленный нами опыт позволяет утверждать, что «ишемическими» ЖНР у больных ИБС следует считать аритмии, которые «сопровождают» ишемию миокарда. К усугубляющим прогноз неблагоприятным факторам можно добавить такую клиническую особенность стенокардии, как динамическая коронарная обструкция, а также прогрессирование ЖНР на фоне ишемии миокарда. Возможно, пациенты с «ишемическими» ЖНР могут составить особую группу диспансерного наблюдения, которым безотлагательно должна быть подобрана индивидуальная адекватная антиишемическая терапия. Безусловно, результаты данного исследования не способны ответить на многие вопросы, связанные с огромной проблемой нарушений ритма у больных ИБС.

ЛИТЕРАТУРА

1. Бокерия Л.А., Голухова Е.З., Адамян М.Г. и соавт. Клинико-функциональные особенности желудочковых аритмий у больных ишемической болезнью сердца. Кардиология, 1998, № 10, с. 17-24.
2. Болдуева С.А., Ерчак Т.Я., Жук В.С. и соавт. Дисперсия интервала QT у больных в различные сроки инфаркта миокарда. Вестник аритмологии, № 22, 2001, с. 34-37.
3. Голицин С.П. Грани пользы и риска в лечении желудочковых нарушений ритма сердца. Сердце, том 1, № 2(2), 2002, с. 57-64.
4. Дощицин В.Л. Внезапная аритмическая смерть и угрожающие аритмии. Российский кардиологический журнал, 1999, №1, стр. 46-51
5. Кушаковский М.С., Трешкур Т.В. Желудочковая парасистолия как фактор риска развития угрожающих аритмий у больных ишемической болезнью сердца. Материалы 1-ой Северо-западной конференции по проблеме внезапной смерти, С.-Петербург, 1996, с. 84.
6. Кушаковский М.С. Аритмии сердца. «Фолиант», С.-Петербург, 1998, с. 206.
7. Мазур Н.А. Внезапная смерть больных ишемической болезнью сердца. Москва. «Медицина». 1985.
8. Сулимов В.А., Калашников В.Ю. Современные методы диагностики аритмий. Сердце, том 1, № 2 (2), 2002, с. 65-71.
9. Bigger J.T. Identification of patients at high risk for sudden cardiac death. Am J Cardiol 1984, 54. 3D-8D
10. Elhendy A, Sozzi FB, van Domburg RT et al. Relation between exercise-induced ventricular Arrhythmias and myocardial perfusion abnormalities in patients with intermediate pretest probability of coronary artery disease. Eur J Med 2000 Mar; 27(3): 327-32
11. Elhendy A, Candrasekaran K, Gersh BJ et al. Functional and prognostic significance of exercise-induced ventricular

ВЫВОДЫ

1. Желудочковые нарушения ритма у больных ИБС, возникающие и/или прогрессирующие во время ишемии миокарда, являются наиболее неблагоприятными в прогностическом плане.
2. Выявление «ишемической» желудочковой аритмии уже на ранних этапах обследования пациентов ИБС позволит определить врачебную тактику, направленную на профилактику фатальных событий.
3. Пробы с физической нагрузкой и холтеровское мониторирование ЭКГ вполне достаточные и взаимодополняющие методы выявления, по крайней мере, одного из предикторов неблагоприятного прогноза - частой желудочковой эктопической активности, возникающей во время ишемии миокарда.

Arrhythmias in patients with suspected coronary disease. Am J Cardiol 2002 Jul 15; 90(2): 95-100

12. Fujiwara M, Asakuma S, Ohhira A et al. Clinical characteristics of ventricular tachycardia and ventricular fibrillation in exercise stress testing. J Cardiol 2000 Dec; 36(6): 397-404.

13. Felices Nieto A., Pavon Garcia M., Barquero Aroca J.M. et al. Role of coronary artery revascularization and aneurysmectomy in ventricular arrhythmias in the chronic phase of myocardial infarction. // Rev Esp Cardiol 2002 Oct; 55(10): 1052-6

14. Fejka M., Corpus R.A., Arends J., O'Neill W.W. et al. Exercise-induced nonsustained ventricular tachycardia: a significant marker of coronary artery disease? J Interv Cardiol 2002 Jun; 15(3): 231-5

15. Fralkis J.P., Pothier C.E., Blackstone E.H., Lauer M.S. Frequent ventricular Ectopy after Exercise as a Predictor of Death. The New England J of Medicine, 2003, Vol. 348, № 9. p. 781-790

16. Josephson M.E., Spielman S.R., Greenspan A.M., Horowitz L.N. Electrophysiological observations on ventricular fibrillation in the human heart. – In: Sudden death. Ed. H.E. Kulbertus, H.J.J. Wellens. Haque – Boston – London: Martinus Nijhoff Publishers, 1980, 187-198

17. Lown B., Wolf M. Approaches to sudden death from coronarheart disease. Circulation, 1971, 44, 130-142

18. Marieb M.A., Beller G.A., Gibson R.S., Lerman B.B., Kaul S. Clinical relevance of exercise-induced ventricular Arrhythmias in suspected coronary artery disease. Am J Cardiol 1990 Jul 15; 66(2): 172-8

19. Windhagen-Mahnert B., Kadish A.H. Application of noninvasive and invasive tests for risk assessment in patients with ventricular arrhythmias. // Cardiol Clin 2000 May; 18(2): 243-63

КЛИНИКО-ЭЛЕКТРОКАРДИОГРАФИЧЕСКАЯ ХАРАКТЕРИСТИКА ИШЕМИЧЕСКИХ ЖЕЛУДОЧКОВЫХ АРИТМИЙ Т.В.Трешкур

С целью определения особенности желудочковых аритмий, непосредственно связанных с ишемией миокарда (ИМ) и оценки возможности их медикаментозной коррекции обследованы 78 больных стабильной стенокардией напряжения II-III функционального класса с желудочковыми нарушениями ритма (ЖНР) в возрасте от 42 до 75 лет, среди которых было 67 мужчин и 11 женщин. 17 человек перенесли в прошлом инфаркт миокарда, у 34 пациентов определялись признаки динамической коронарной обструкции (колебания толерантности к физической нагрузке

(ФН), кратковременные приступы спонтанной СТ). Для включения в исследование всем больным дважды выполнялись велоэргометрические тесты (ВЭМ). Пациентам с воспроизводимыми результатами производились парные фармакологические нагрузочные пробы с антиангинальными препаратами (β -адреноблокаторами, антагонистами кальция и нитратами), а также холтеровское мониторирование (ХМ) ЭКГ с использованием системы «Кардиотехника-4000», «Инкарт», Санкт-Петербург.

Все больные были разделены на две группы. В I группе (23 пациента) ЖНР, зарегистрированные в покое, исчезали при нагрузке. Во II группе (55 пациентов) при нагрузке отмечалось появление и/или нарастание желудочковой эктопической активности, что проявлялось в увеличении количества одиночных, парных комплексов и возникновении пароксизмов неустойчивой желудочковой тахикардии (ЖТ). Причем, у 31 пациента ЖНР в покое не определялась. Обе группы были сопоставимы по уровню переносимости ФН (пороговая мощность в среднем составила $95 \pm 11,1$ Вт) и степени депрессии сегмента ST (в среднем - $1,3 \pm 0,3$ мм). Инфаркт миокарда в I группе перенесли 7, во II - 10 больных. Признаки динамической коронарной обструкции были преимущественно у больных II группы (у 29 человек).

К «ишемическим» ЖНР мы причислили желудочковые эктопические комплексы, которые сопровождали стенокардию и ишемические изменения сегмента ST. В большинстве случаев (87%) нарастание желудочковой эктопии происходило параллельно с увеличением степени выраженности депрессии ST во время ФН (по данным ВЭМ и ХМ ЭКГ). Важной характеристикой «ишемических» ЖНР явилась их воспроизводимость, как ближайшая, так и отдаленная. Одним из аргументов в пользу ишемического происхождения ЖНР была их чувствительность к антиангинальным препаратам. В ходе проспективного наблюдения, продолжавшегося от 3 до 83 месяцев среди пациентов I группы случаев внезапной смерти не было, среди пациентов II группы внезапно умерли 12 (21,8%) больных, не принимавших регулярно назначенные препараты.

Таким образом ЖНР, возникающие и/или прогрессирующие во время ИМ, являются наиболее неблагоприятными в прогностическом плане и требуют адекватной врачебной тактики, направленной на профилактику фатальных аритмий. Пробы с физической нагрузкой и ХМ ЭКГ вполне достаточные и взаимодополняющие методы выявления желудочковой эктопической активности, возникающей во время ИМ.

CLINICAL AND ELECTROCARDIOGRAPHIC CHARACTERISTICS OF ISCHEMIC VENTRICULAR ARRHYTHMIAS

T.V.Treshkur

To reveal the peculiar features of ventricular arrhythmias directly connected with myocardial ischemia and to assess the potentialities of their medical treatment, 78 patients (11 female and 67 male of the age from 42 to 75 years) with the stable II-III-functional-class angina accompanied by ventricular arrhythmias were examined. Seventeen patients had prior myocardial infarction, in 34 patients, the signs of dynamic coronary obstruction were examined; in particular, the variation in physical working capacity and short-term episodes of spontaneous angina. All patients were included into the study after the bicycle stress test in them was performed twice. In the patients with reproducible data of the bicycle test, the paired pharmacological stress tests with antianginal drugs (β -adrenoblockers, calcium antagonists, and nitrates), as well as the ECG Holter monitoring using the system «Kardiotekhnika-4000» (Incart Inc., St. Petersburg, Russia) were carried out.

All patients were divided into two groups. In group I (23 patients), the ventricular arrhythmias recorded at rest disappeared at exertion. In group II (55 patient), at the exertion, the appearance of and/or increase in ventricular ectopic activity was found that was manifested in an increase of the number of single, paired, and grouped premature beats and the development of non-sustained ventricular tachycardia. In 31 patients, no ventricular arrhythmia at rest was revealed. Both groups were similar by the working capacity (the mean 95 ± 11.1 W) and the degree of the ST-segment depression (the mean 1.3 ± 0.3 mm). Seven patients in group I and 10 ones in group II have prior myocardial infarction. The signs of dynamic coronary obstruction were predominantly found in the patients of group II (29 ones).

Ventricular premature beats which accompanied the angina and ischemic ST-segment changes were considered as «ischemic» ones. In most of cases (87%), the increase in the number of ventricular premature beats occurred simultaneously with an increase in the ST-segment depression during the exercise (by the data of bicycle test and ECG Holter monitoring). An important sign characteristic of «ischemic» ventricular arrhythmias was their reproducibility, both short-term and long-term ones. One of the arguments in favor of ischemic origin of ventricular arrhythmias was their sensitivity to antiischemic drugs. During the long-term follow-up (within 3-83 months) no sudden deaths happened in the patients of group I, among the patients of group II, 12 (21.8%) patients not receiving regular medical treatment suddenly died.

Thus, the ventricular arrhythmias appearing and/or progressing during myocardial ischemia are the most unfavorable prognostic signs and require an adequate prophylactic treatment of fatal arrhythmias. Stress tests and Holter monitoring are quite sufficient and mutually supplemental techniques of revelation of the ventricular ectopic activity appearing in myocardial ischemia.