

КЛИНИЧЕСКИЙ ОПЫТ ИСПОЛЬЗОВАНИЯ ОРОШАЕМЫХ АБЛАЦИОННЫХ КАТЕТЕРОВ В ЛЕЧЕНИИ БОЛЬНЫХ С ТИПИЧНЫМ ТРЕПЕТАНИЕМ ПРЕДСЕРДИЙ И СИНДРОМОМ ПРЕДВОЗБУЖДЕНИЯ ЖЕЛУДОЧКОВ.

Главный Военный Клинический Госпиталь им. акад. Н.Н.Бурденко, Москва

Изучена эффективность и безопасность применения орошаемых аблационных катетеров при лечении больных с типичным трепетанием предсердий и синдромом предвозбуждения желудочков.

Ключевые слова: радиочастотная абляция, трепетание предсердий, предвозбуждение желудочков.

The effectiveness and safety of use of the irrigated catheters for ablation in treatment of patients with the typical atrial flutter and the ventricular pre-excitation syndrome were studied.

Key words: radiofrequency ablation, atrial flutter, pre-excitation syndrome.

В последние годы для лечения различных нарушений ритма сердца широко применяются катетерные методы, в том числе, основанные на использовании энергии радиочастотного тока. Эффективность радиочастотной катетерной абляции (РЧКА) типичного трепетания предсердий и дополнительных атриовентрикулярных соединений (ДАВС) во многих центрах превышает 90% [1, 3, 4, 7, 9]. Однако, в некоторых случаях традиционная методика РЧКА не оказывает ожидаемого эффективного действия, имеют место рецидивы аритмических синдромов. Одним из основных общепринятых объяснений неудач является небольшой размер повреждения, создаваемый методом РЧКА и необходимость достижения ультраточного позиционирования деструктирующего электрода [2, 6, 14]. Экспериментальные и клинические исследования показали, что более глубокие и обширные повреждения ткани сердца достигнуты при использовании ирригационных катетеров. Выявлено в частности, что охлаждение аблирующего катетера ирригацией (орошением) предотвращает перегревание интерфейса электрод-ткань и как следствие не приводит к повышению сопротивления во время РЧКА [10, 11]. Все это позволяет увеличить мощность подаваемой энергии, создавать большие и глубокие повреждения.

Целью нашего исследования явилось изучение эффективности и безопасности использования орошаемых аблационных катетеров для лечения пациентов с типичным трепетанием предсердий (ТП) и синдромом предвозбуждения желудочков.

МАТЕРИАЛ И МЕТОДЫ

Под нашим наблюдением находились 22 пациента (14 мужчин и 8 женщин, средний возраст 45±14,5 года). Всем пациентам в нашей клинике выполнялась РЧКА с использованием ирригационных катетеров. У 16 пациентов имело место типичное, истмус зависимое трепетание предсердий, у остальных 6 - дополнительные АВ-соединения, резистентные к обычной технологии РЧКА. Среди 6 больных с синдромом предвозбуждения желудочков у 2 пациентов дополнительный проводящий путь локализовался в свободной стенке левого желудочка, у 2 - в правой передней области и у 2 - в структурах, близких к коронарному синусу (КС).

© А.В.Ардашев

РЧКА выполнялась после получения письменного согласия больного на операцию, натошак, после отмены антиаритмических средств (на 3-5-й день, а в случае приема кордарона - через 1 месяц). РЧ энергия поставлялась через ирригационный катетер (Cordis-Webster Thermo-cool, кривизна D).

Абляция трепетания предсердий орошаемым катетером

При абляции ТП два катетера вводились через бедренную вену, один устанавливался на область нижнего перешейка, второй - на область нижней боковой стенки правого предсердия. Абляция кавотрикуспидального перешейка во время пароксизма трепетания предсердий выполнена у 11 больных, а у остальных 5 пациентов - на фоне синусового ритма. При абляции, осуществлявшейся на фоне синусового ритма, проводилась постоянная асинхронная стимуляция через 4-х полюсной катетер, позиционированный в области нижнелатеральных отделов правого предсердия.

Во время внутрисердечного картирования при ТП у всех пациентов распространение волны возбуждения имело место по периметру кольца трикуспидального клапана против часовой стрелки (9 пациентов) и в 2 случаях импульс проходил через кавотрикуспидальный перешеек по часовой стрелке. Для создания линейного повреждения выполнялись последовательные аппликации РЧ энергии от кольца трикуспидального клапана до нижней полой вены. В каждой аблируемой точке используемый температурный режим не превышал 50 °С на протяжении 90-180 секунд аппликаций РЧ энергии. Лимит мощности составлял 45 Вт.

Двунаправленный блок проведения в кавотрикуспидальной перешейке верифицировался на основании локальных критериев блока истмуса [7] при стимуляции из области нижней боковой стенки правого предсердия и из области устья или проксимального отдела коронарного синуса. Двунаправленный блок в перешейке на электрограммах характеризовался формированием двойного потенциала, который состоял из двух компонентов. Первый компонент иллюстрировал локальную активацию нижнего перешейка при ортодромном распространении стимуляционного импульса. Второй компонент электрограммы, регистрируемый непосредственно из

зоны выполнения РЧ воздействия, являлся следствием антидромной активации нижнего перешейка, распространяющейся через свод правого предсердия на фоне контралатеральной стимуляции (рис.1).

Абляция дополнительных АВ соединений орошаемым катетером

Процедура РЧКА у больных с ДАВС, резидентными к обычной РЧКА, была выполнена после получения письменного согласия на проведение процедуры. Как правило, три четырехполюсных катетера вводились чрезкожно через левую бедренную вену и размещались в правом предсердии, правом желудочке и на позиции компактной части АВ-соединения.

Отдельный интродьюсер в правой бедренной вене использовался для катетризации КС. Радиочастотная абляция выполнялась в точке самой ранней желудочковой активации на фоне синусного ритма или предсердной асинхронной стимуляции, именно в той области, где обычная технология РЧКА была неэффективной.

Эндокардиальное картирование ДАВС осуществлялось на основании сочетанного использования биполярной и униполярной электрограмм, регистрируемых с абляционного электрода. Исходно всем пациентам с синдромом WPW выполнялось полное эндокардиальное электрофизиологическое исследование. При левосторонней локализации ДАВС вмешательство осуществлялось

методом ретроградного трансортального доступа в левые отделы сердца.

Радиочастотная энергия поставлялась через генератор «АтаКг» между дистальным электродом абляционного катетера и дисперсионным электродом, помещенным под левой лопаткой. Мощность поставляемой энергии находилась в пределах 50 Вт при абляции парietальных ДАВС или в пределах 20 Вт при абляции ДАВС в КС. Максимальная температура нагрева составляла 50 °С при абляции парietальных ДАВС. Температура нагрева не превышала при РЧКА на область КС 45 °С. Продолжительность каждой аппликации 60 - 90 сек.

Инфузия физиологического (0,9 %) раствора хлористого натрия при РЧКА ТП и ДАВС осуществлялась через ирригационный катетер во время подачи радиочастотной энергии со скоростью 10-15 мл/мин. Между аппликациями во избежание закупорки просвета катетера раствор вводился с той же скоростью потока. Во время радиочастотного воздействия каждые 10 сек регистрировалась достигаемая мощность, температура и сопротивление.

У пациентов, у которых вмешательство включало в себя воздействие на область КС, прямая венография была выполнена до и сразу после процедуры абляции с использованием 5F катетера (Cordis), введенного через бедренную вену. Электрограммы во время абляции у больных как с трепетанием предсердий, так и с ДАВС регистрировались на полиграфе «Recon» (Siemens, Германия).

Послеоперационное наблюдение

Пациенты были выписаны из стационара на 3-4-й день после процедуры. В течение этого периода, они систематически подвергались физикальному осмотру, 1 раз в день регистрировали ЭКГ в 12 отведениях, выполнялась повторная эхокардиография и Холтеровское мониторирование ЭКГ. В последующем наблюдение осуществлялось врачом поликлиники. Информация относительно любых сердечно-сосудистых событий была доступна для анализа в период до 1,5 лет с момента выполненной процедуры РЧКА. Период наблюдения составил от 2,5 мес. до 17 мес.

Анализировали необходимое число аппликаций для достижения полного эффекта, продолжительность процедуры и рентгеновского излучения, возможность повышения сопротивления и формирование тромба на абляционном электроде при выполнении радиочастотных аппликаций.

Время операции рассчитывалось от момента начала трансвенозного/трансартериального доступа и размещения интродьюсера до момента удаления всех катетеров из камер сердца. Продолжительность рентгеноскопии рассчитывал автоматический счетчик.

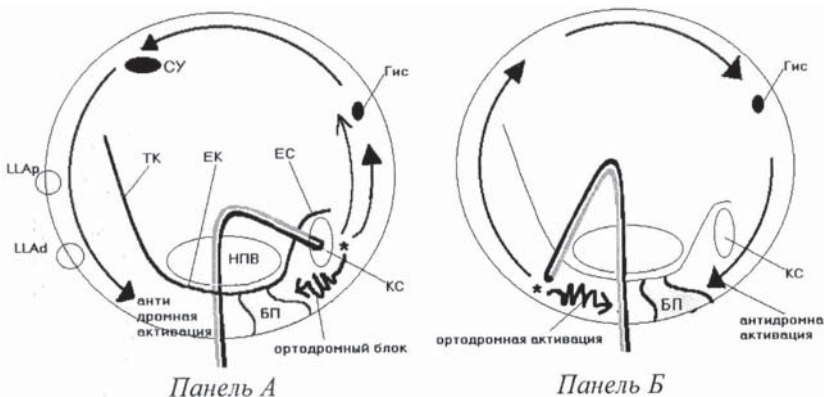


Рис. 1. Верификация двунаправленного блока проведения в нижнем перешейке. На панели А изображено правое предсердие (ПП), периметр которого - периметр трехстворчатого клапана, схематически показаны: Евстахиева складка и Евстахиев клапан (ЕС/ЕК), терминальная криста (ТК), устье нижней полой вены (НПВ), компактная часть АВС (Гис). Осуществляется асинхронная стимуляция с электрода, находящегося в устье КС (звездочка). «Обходная активация» перешейка через перегородку снизу вверх и далее по латеральным отделам ПП сверху вниз является антидромной в отношении активации нижнего перешейка. Ортодромная активация нижнего перешейка при стимуляции из области КС блокирована (зигзагообразная стрелка, БП - блокада проведения в нижнем перешейке). На панели Б представлена асинхронная стимуляция из области нижнелатеральных отделов ПП. Верифицируется «обходная активация» септальных отделов ПП через латеральные отделы ПП снизу вверх и далее к перегородке - сверху вниз по направлению к септальному перешейку (СП) и нижнему перешейку (НП). В данном случае при стимуляции из области нижнелатеральных отделов ПП ортодромная активация в НП блокирована (извитая стрелка), а активация септальных отделов является антидромной

ПОЛУЧЕННЫЕ РЕЗУЛЬТАТЫ

Эффективность РЧКА трепетания предсердий

РЧКА типичного трепетания предсердий ирригационным катетером была успешной у всех 16 пациентов. Как видно из табл. 1 средняя мощность радиочастотной энергии во время аблации составляла (41,5±4,2 Вт). Средняя продолжительность самой процедуры аблации и рентгеноскопии равнялась 28,3±15,4 и 11,2±2,6 минуты, соответственно. Необходимое число аппликаций радиочастотной энергии для достижения полного блока в кавотрикуспидальном истмусе составило 11,7±3,1 воздействия.

Эффективность РЧКА ДАВС

РЧ аппликации с использованием ирригационного катетера успешно устранили проведение по ДАВС у 4 из 5 пациентов (80 %). У одной пациентки с локализацией ДАВС в области вхождения в КС устья малой вены сердца РЧКА не была эффективной. При левосторонней локализации ДАВС (2 пациента), транссептальный доступ не использовался. Количество радиочастотных аппликаций, необходимое для достижения полного блока проведения по ДАВС при использовании ирригационных катетеров не превышало двух.

Количество аппликаций радиочастотной энергии при использовании ирригационного катетера для достижения блока проведения по ДАВС в области КС было специально ограничено в связи с риском возможных осложнений от проводимого вмешательства. РЧКА была эффективна в период проведения первых двух аппликаций при правой передней и левой латеральной локализации ДАВС. Продолжительность процедуры и время рентгеноскопии были меньше у больных, которым аппликации радиочастотной энергии проводились на область коронарного синуса (10,2±5,3 и 5,1±2,7 минуты соответственно).

Средняя мощность радиочастотной энергии во время аблации на область свободной стенки левого желудочка сердца и свободной стенки правого желудочка равнялась 42,2±2,3 и 41,8±1,9 Вт, что было достоверно выше мощности энергии, использованной для аблации в области КС (25,7±3,1 Вт). В тоже время температура нагрева интерфейса электрод-ткань существенно не отли-

чалась в зависимости от области, проведенной аблации. Хотя при аблации в КС средняя температура нагрева была меньше по сравнению с другими локализациями и составила 40,5±4,1 °С. Дополнительная анальгезия требовалась в случаях проведения РЧКА в структурах близких к КС. Во время аблации ни у одного из пациентов обугливания на кончике ирригационного аблационного электрода не было отмечено. В одном случае, при РЧКА на область КС, значимое повышение сопротивления наблюдалось во время радиочастотной аппликации.

Послеоперационное наблюдение

Больные после аблации наблюдались в период от 2,5 до 17 мес. За этот промежуток времени не было отмечено возникновения как ранних так и поздних осложнений. Контрольная венография КС не показала никакого повреждения внутри КС. При коронарографии, выполненной после аблации у 4-х больных, ни у одного из обследованных пациентов не выявлено повреждений венечных артерий. Обострение коронарной болезни сердца при клиническом, лабораторном и инструментальном обследовании также не было отмечено. Трансторакальная эхокардиография, выполненная после каждой аблации, не верифицировала существенного выпота в полость перикарда. Рецидивы трепетания предсердий, клинические или электрокардиографические признаки восстановления проведения по ДАВС не наблюдались на протяжении всего периода наблюдения ни у одного из пациентов.

ОБСУЖДЕНИЕ РЕЗУЛЬТАТОВ

Результаты нашего исследования свидетельствуют о том, что использование ирригационного катетера увеличивает эффективность и сокращает длительность процедуры РЧКА ТП и ДАВС, не снижая их безопасности.

Первоначально, РЧКА использовалась для воздействия на ограниченные участки проводящей системы сердца при синдроме предвозбуждения желудочков и АВ узловой реципрокной тахикардии или фокусных предсердных тахикардиях с применением 2-мм электродов. Положительные результаты достигались у небольшого числа пациентов при РЧКА. Увеличение размера аблационного электрода до 4 мм и использование

управляемых катетеров привело к превосходным результатам у большей части пациентов [5, 8]. В последние годы очевидной становится тенденция к трансформации катетерной аблации от локальной РЧКА к линейной (протяженной) при устранении аритмий, связанных в частности с формированием множественных цепей повторного входа возбуждения с большими «критическими перешейками» [10]. Наиболее типичный пример - трепетание 1 типа.

В исследованиях, использовавших двунаправленный блок кавотрикуспидального перешейка, как «конечный пункт» аблации, общая продолжительность

Таблица 1.

Сравнительная характеристика параметров РЧКА ТП и ДАВС.

Параметры аблации	Трепетание предсердий (n=16)	Локализация дополнительного АВ-соединения		
		Свободная стенка ЛЖ (n=2)	Правые передние отделы (n=2)	Коронарный синус (n=2)
Продолжительность процедуры, мин	28,3±15,4	12,0±4,5	18,5±5,6	10,2±5,3
Продолжительность рентгеноскопии, мин	11,2±2,6	5,4±3,0	10,0±7,2	5,1±2,7
Средняя мощность РЧ энергии, Вт	41,5±4,2	42,2±2,3	41,8±1,9	25,7±3,1
Средняя температура нагрева электрода, С°	48,3±4,6	44,6±4,7	45,1±3,8	40,5±4,1
Количество аппликаций	11,7±3,1	2	2	2

процедуры и рентгеновского излучения занимала довольно длительный промежуток времени. Так, при использовании электродов с 4-мм наконечниками для лечения трепетания предсердий, общая продолжительность операции и время рентгеноскопии составляли от 76 до 197 минут и от 20 до 41 минуты, соответственно [12, 13, 15, 17]. В нашем исследовании, средняя продолжительность процедуры и экспозиции рентгеновского излучения составила $28,3 \pm 15,4$ мин и $11,2 \pm 2,6$ мин, соответственно.

Существенное уменьшение продолжительности процедуры РЧКА ТП и экспозиции рентгеновской нагрузки, наблюдаемое у пациентов, леченных ирригационными катетерами, представляется очевидным. Данные, опубликованные группой M. Haissaguerre, свидетельствуют о возможности уменьшения характеристик параметров средней продолжительности рентгенолучевой нагрузки до 9 мин, а общей длительности вмешательства до 27 мин [10].

Орошение изотоническим раствором аблационного электрода позволило поддерживать низкую температуру внутренней поверхности электрода с тканью, что способствовало предупреждению внезапного прироста сопротивления [10, 11]. Все это дало возможность подавать большую радиочастотную энергию, создавать более обширные и глубокие повреждения, таким образом, увеличивать вероятность достижения непрерывного и, как мы предполагаем, трансмурального линейного повреждения в зоне кавотрикуспидального истмуса при трепетании предсердий и более «внутримиокардиальных» расположениях ДАВС.

При обычной технологии РЧКА нередко возникает резкое повышение сопротивления, выявляемое при мониторинге контроле. Если локальное конвективное охлаждение электрода низкое, то повышение температуры интерфейса электрод-ткань заставляет уменьшать постав-

ляемую мощность и, следовательно, размер вызываемых повреждений [16]. Ирригация аблационного электрода 0,9% раствором хлористого натрия позволяет увеличивать мощность поставляемой энергии вследствие искусственного повышения конвективного охлаждения внутренней поверхности аблационного электрода и ткани [10, 11]. Поэтому, относительно стабильное количество мощности может быть поставлено в каждую точку аппликации радиочастотной энергии. Кроме того, сравнительно небольшая температура (до 40–45°C) нагрева аблационного электрода предотвращает развитие любого нагара или формирование тромба на кончике электрода [11].

Основным недостатком аблации с использованием ирригационного катетера является возможный риск тампонады сердца и повреждения венечных артерий, связанный с возможностью более глубокого повреждения [10]. Необходимо обратить внимание, что большая осторожность должна быть проявлена при аблации в области коронарного синуса, т.к. в этой области близость тонкостенных коронарных вен увеличивает риск повреждения этих структур.

Поэтому при аблации в области КС не следует повышать температуру нагрева выше 40 °С, а поставляемую мощность - более 30 Вт. Использование орошаемых электродов мы считаем методом выбора при лечении пациентов с истмус-зависимыми вариантами трепетания предсердий. У больных с синдромом предвозбуждения желудочков и резидентными к традиционной технике РЧКА добавочными АВ соединениями данная техника рассматривается нами как резервный метод.

Таким образом использование ирригационных катетеров при РЧКА трепетания предсердий и дополнительных атриовентрикулярных соединений является безопасным и высокоэффективным методом лечения указанных аритмических синдромов.

ЛИТЕРАТУРА

1. Ардашев А.В. Катетерная аблация типичного трепетания предсердий: роль фракционированной электрограммы из области нижнего истмуса // Материалы 6-го Всероссийского съезда сердечно-сосудистых хирургов, Москва, 5-8 декабря 2000 г., С.336
2. Ардашев В.Н., Стеклов В.И., Климов В.П., Ардашев А.В. Катетерные методы лечения нарушений сердечного ритма // Воен-мед. журнал.-2001.-№7.-С.
3. Бокерия Л.А. Хирургическое лечение тахикардии опыт и перспектива // Кардиология-1990. - Т. 30. - № 11. -С. 35-41.
4. Ревитшвили А.Ш., Авалиани Ю.Г., Ермоленко М.Л., Борисов К.В. Электрофизиологическая диагностика и хирургическое лечение наджелудочковых тахикардии // Кардиология. - 1990. - Т.30. - №11. -С.56-60.
5. Haines D.E., Watson D.D., Verow A.F. Electrode radius predicts lesion radius during radiofrequency energy heating. Validation of a proposed thermodynamic model // Circ. Res. -1990.-V.67.-P. 124-129.
6. Haissaguerre M., Gaita F., Marcus P.I. et al. Radiofrequency catheter ablation of accessory pathways a contemporary review // J. Cardiovasc. Electrophysiol.- 1994.-N5.-P. 532-552.
7. Haissaguerre M., Shah D.C., Takahashi A., et al. Local Electro-gram-Based Criteria of Cavotricuspid Isthmus Block III. Cardiovasc. Electrophysiol.-1999.-V.10.-N.5.P.646-651.
8. Hoffman E., Mattke S., Dorwarth U. et al. Temperature-controlled radiofrequency catheter ablation of AV conduction: First clinical experience // Eur. Heart J. - 1993. - V. 14. -P. 57-64.
9. Jackman W.M., Xunzhang W., Friday KJ. et al. Catheter ablation of accessory atrio-ventricular pathways (Wolff-Parkinson-White syndrome) by radiofrequency current // N. Engl. J. Med. 1991.-V.324.-P.1605.
10. Jais P., Shah D.C., Haissaguerre M. et al. Prospective Randomized Comparison of Irrigated-Tip Versus Conventional-Tip Catheters for Ablation of Common Flutter // Circulation.-2000.V.101.-P.772-776.
11. Nakagawa H., Yamanashi W.S., Pitha J.V. et al. Comparison of in vivo tissue temperature profile and lesion geometry for radiofrequency ablation with a saline-irrigated electrode versus temperature control in a canine thigh muscle preparation // Circulation.-1995.-V.91.- P. 2264-2273.
12. Poty H., Saonoli N., Nair M. et al. Radiofrequency catheter ablation of atrial flutter: further insights into the various types of isthmus block: application to ablation during sinus rhythm. // Circulation. - 1996. - V. 94. - P. 3204 - 3213.
13. Schumacher B., Pfeiffer D., Tebbenjohanns J. et al. Acute and long-term effects of consecutive radiofrequency applications on conduction properties of the subaustachian isth-

mus in type 1 atrial flutter // J. Cardiovasc. Electrophysiol. - 1998. -N9. -P. 152-163.

14. Nath S., Haines D.E. Biophysics and Pathology of Catheter Energy Delivery Systems// Progress in Cardiovascular Diseases.- 1995. -V.37.- P.185-204.

15. Tai C.T., Chen S.A., Chiang C.E. et al. Long-term outcome of radiofrequency catheter ablation for typical atrial flutter: risk prediction of recurrent arrhythmias.//J. Cardiovasc. Electrophysiol. - 1998. -N9. -P. 115-121.

16. Wittkamp F.H., Simmers T.A., Velema E. et al. Discrepancy between lesion growth and temperature rise in radiofrequency catheter ablation // Circulation.-V.1992.- V.86.-P. 192.

17. Yesaka Y., Takahashi A., Goya M. High energy radiofrequency catheter ablation for common atrial flutter targeting the isthmus between the inferior vena cava and tricuspid valve annulus using a super long tip electrode.//Pacing Clin. Electrophysiol. - 1998.-V.9.-P. 401-409

КЛИНИЧЕСКИЙ ОПЫТ ИСПОЛЬЗОВАНИЯ ОРОШАЕМЫХ АБЛАЦИОННЫХ КАТЕТЕРОВ В ЛЕЧЕНИИ БОЛЬНЫХ С ТИПИЧНЫМ ТРЕПЕТАНИЕМ ПРЕДСЕРДИЙ И СИНДРОМОМ ПРЕДВОЗБУЖДЕНИЯ ЖЕЛУДОЧКОВ.

А.В.Ардашев

С целью оценки эффективности и безопасности использования орошаемых аблационных катетеров для лечения пациентов с типичным трепетанием предсердий (ТП) и синдромом предвозбуждения желудочков (СПЖ) 22 пациентам (14 мужчинам и 8 женщинам, средний возраст $45 \pm 14,5$ года) выполнялась радиочастотная катетерная абляция (РЧКА) с использованием ирригационных катетеров. У 16 пациентов имело место типичное ТП, у остальных 6 - СПЖ, резистентные к обычной технологии РЧКА. Среди 6 больных с СПЖ у 2 пациентов дополнительный проводящий путь локализовался в свободной стенке левого желудочка, у 2 - в правой передней области и у 2 - в структурах, близких к коронарному синусу (КС).

При абляции ТП два катетера вводились через бедренную вену, один устанавливался на область нижнего перешейка, второй - на область нижней боковой стенки правого предсердия. Абляция кавотрикуспидального перешейка во время пароксизма трепетания предсердий выполнена у 11 больных, а у остальных 5 пациентов - на фоне синусового ритма. При РЧКА у больных с СПЖ, как правило, три четырехполюсных катетера вводились чрезкожно через левую бедренную вену и размещались в правом предсердии, правом желудочке и на позиции компактной части АВ-соединения. Отдельный интродьюсер в правой бедренной вене использовался для катетризации КС.

Анализировали необходимое число аппликаций для достижения полного эффекта, продолжительность процедуры и рентгеновского излучения, возможность повышения сопротивления и формирование тромба на аблационном электроде при выполнении радиочастотных аппликаций.

РЧКА типичного трепетания предсердий ирригационным катетером была успешной у всех 16 пациентов и у четырех из пяти пациентов с СПЖ. При послеоперационном наблюдении в течение от 2,5 до 17 мес. не было отмечено возникновения как ранних так и поздних осложнений. Таким образом использование ирригационных катетеров при РЧКА ТП и СПЖ является безопасным и высокоэффективным.

CLINICAL EXPERIENCE OF USE OF IRRIGATED ABLATIVE CATHETERS IN PATIENTS WITH TYPICAL ATRIAL FLUTTER AND THE VENTRICULAR PRE-EXCITATION SYNDROME

A.V.Ardashev

To assess the effectiveness and safety of use of irrigated ablative catheters in the treatment of the patients with both the typical atrial flutter and the ventricular pre-excitation syndrome the catheter radiofrequency ablation with use of these catheters was performed in 22 patients (14 men, 8 women, mean age 45 ± 14.5 years). Sixteen patients had the typical atrial flutter, 6 other patients, the ventricular pre-excitation syndrome resistant to the conventional technique of radiofrequency catheter ablation. Among patients with the ventricular pre-excitation syndrome, in 2 patients, the accessory pathway was located in the anterior wall of the left ventricle; in 2 patients, in the right anterior region, and, in 2 other patients, in the structures adjacent to the coronary sinus.

During the atrial flutter ablation procedure two catheters were introduced through femoral vein, one of them placed in the area of inferior isthmus, the other, on the area of the inferior lateral wall of the right atrium. The ablation of the cavotricuspid isthmus during the paroxysm of atrial flutter was performed in 11 patients, in other 6 patients it was performed at the background of the sinus rhythm. In the case of radiofrequency catheter ablation in patients with the ventricular pre-excitation syndrome, three four-pole catheters were introduced percutaneously through the left femoral vein and placed in the right atrium, right ventricle, and in the point of the AV-junction compact part. Another introducer placed in the femoral vein was used for the catheterization of the coronary sinus.

The number of the applications sufficient for a full effect, duration of the procedure and of X-ray exposure, the possibility of increase in the resistance and the thrombus formation on the electrode were analyzed. The radiofrequency catheter ablation in the case of typical atrial flutter with the irrigated catheter was successful in all 16 patients, as well as in 4 from 5 patients with the ventricular pre-excitation syndrome. The postoperative follow-up from 2.5 to 17 months showed neither early nor late complications. Thus, the use of irrigated catheters for the radiofrequency ablation in the cases of atrial flutter and the ventricular pre-excitation syndrome is safe and highly effective procedure.