

А.Ш.Ревишвили, Г.С.Рашбаева, С.Ю.Сергуладзе, Е.А.Пантелеева

ХИРУРГИЧЕСКИЙ И ИНТЕРВЕНЦИОННЫЙ ПОДХОДЫ В ЛЕЧЕНИИ ЭКТОПИЧЕСКОЙ
ПРЕДСЕРДНОЙ ТАХИКАРДИИ
НЦ ССХ им. А.Н.Бакулева, Москва

Приведен пример успешного хирургического лечения пациента с эктопической предсердной тахикардией, резистентной к попыткам ее устранения с помощью радиочастотной катетерной абляции.

Ключевые слова: эктопическая предсердная тахикардия, навигационное картирование, радиочастотная катетерная абляция, торакотомия, искусственное кровообращение.

A case report is given of the successful surgical treatment of a patient with ectopic atrial tachycardia resistant to attempts of its elimination by radiofrequency ablation.

Key words: ectopic atrial tachycardia, navigational mapping, radiofrequency catheter ablation, thoracotomy, extracorporeal circulation.

Пациент Р. 48 лет, с жалобами на учащенное сердцебиение, слабость, одышку при незначительной физической нагрузке был госпитализирован в отделение хирургического лечения нарушений ритма НЦ ССХ им. А.Н. Бакулева для обследования и определения тактики лечения. Болен с 20 лет. В анамнезе две неэффективные попытки интервенционного устранения предсердной тахикардии. При проведении лабораторных и инструментальных методов исследования отклонений от нормы выявлено не было.

Во время суточного мониторирования сердечного ритма зарегистрирована непрерывно-рецидивирующая предсердная тахикардия со средней частотой сердечных сокращений 120 ударов в минуту, максимальная - 140, минимальная - 110. Электрокардиографически тахикардия характеризовалась наличием зубцов P', расположенных перед узкими комплексами QRS, длительность цикла аритмии составила 220-230 мс, проведение на желудочки 2:1, 3:1. Морфология эктопического P' зубца по данным холтеровского мониторирования монотонная, предположительно из крыши левого предсердия (рис. 1). Клинический диагноз: непрерывно-рецидивирующая эктопическая предсердная тахикардия (ЭПТ) из крыши левого предсердия, тахисистолический вариант.

Решено провести интервенционную процедуру. Все антиаритмические препараты были отменены за 2 дня до процедуры. Больной был доставлен в рентгеноперационную с непрерывно-рецидивирующей предсердной тахикардией. После пункции центральных вен по методу Сельдингера, трансвенозно были проведены следующие электроды: 10-ти полюсный диагностический электрод (Biosense Webster) в венечный синус, 10-ти полюсный управляемый электрод (Biosense Webster) в область пограничного гребня правого предсердия. Далее к пациенту подключена система трехмерного навигационного картирования Carto XP (Biosense Webster). В левое предсердие через открытое овальное окно проведен 4-полюсный абляционный катетер «ThermoCool» (Biosense Webster). Построена изохронная

карта левого предсердия (рис. 2а - цветное изображение см. на вклейке). Проведено несколько безуспешных попыток радиочастотной абляции эктопического очага в области крыши ЛП (рис. 2б - цветное изображение см. на вклейке).

Учитывая неэффективность неоднократных интервенционных вмешательств, решено выполнить операцию изоляции левого предсердия в условиях «открытого» сердца. В условиях искусственного кровообращения, гипотермии и фармако-холодовой кардиopleгии нами была выполнена операция изоляции левого предсердия с применением криотермии. Доступ к сердцу осуществлялся через срединную стернотомию. По стандартной методике канюлированы аорта и отдельно полые вены, после чего начато гипотермическое искусственное кровообращение. После введения кардиopleгического раствора в корень аорты была выполнена правая атриотомия. Визуализация структур левого предсердия достигалась через межжавальный разрез крыши левого предсердия с частичным отсечением устьев правых легочных вен (рис. 3а). При ревизии левого предсердия и его ушка тромбов не обнаружено. Все последующие повреждения создавались с использованием криотермии:

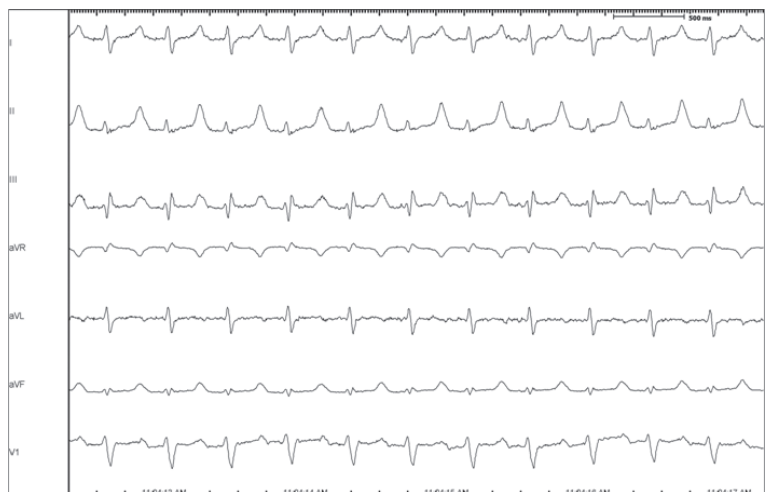

Рис. 1. Отведения поверхностной ЭКГ I, II, III, aVL, aVR, aVF, V1. При векторном анализе предсердного комплекса ЭКГ во время тахикардии выявлен положительный зубец P' в отведениях I, II, III, aVF и V1.

выполнено несколько аппликаций в области крыши ЛП (рис. 3б), по передней стенке ЛП до фиброзного кольца митрального клапана, в проекции коронарного синуса (рис. 3в,г) до достижения блока проведения в митральном истмусе при средней температуре -100°C . Операция завершена подшиванием электродов для временной стимуляции, дренированием полости перикарда и переднего средостения. Время искусственного кровообращения составило 142 минуты, время пережатия аорты 93 минуты.

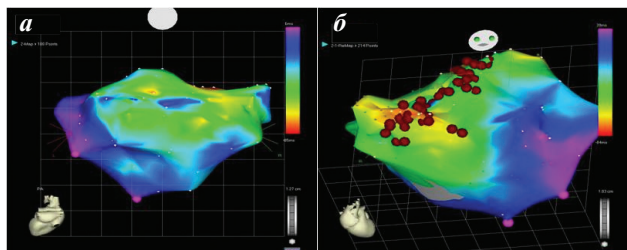


Рис. 2. Изохронные карты левого предсердия. Зона наиболее ранней активности находится в области крыши левого предсердия, ближе к межпредсердной перегородке - красный цвет (а). Красными точками обозначены места абляции в левом предсердии (б).

Ранний послеоперационный период осложнился дыхательной недостаточностью, потребовавшей повторной интубации и искусственной вентиляции легких в течение 3 дней. Дальнейшее течение гладкое. Заживление раны *per prima*. Швы сняты на 9-е сутки после операции. В послеоперационном периоде у пациента регистрировался стабильный синусовый ритм с ЧСС 74 удара в минуту. По данным суточного мониторинга ЭКГ ко дню выписки основной ритм синусовый, средняя ЧСС 76 в минуту, максимальная 102, минимальная 58, пробежки ЭПТ не зарегистрированы. Пациенту рекомендован прием кордарона в дозе 200 мг/сут и варфарина 2,5 мг под контролем международного нормализованного отношения.

При контрольном обследовании через 1 месяц после выписки у пациента жалоб на нарушения ритма нет, при 24-часовом холтеровском мониторинге ЭКГ основной ритм синусовый с частотой 74 удара в 1 минуту, максимальный 110, минимальный 56. При проведении трансэзофагеального эхокардиографического исследования пик А на графике трансмитрального потока не зарегистрирован.

ОБСУЖДЕНИЕ

Появление и развитие в начале 90-х годов прошедшего столетия интервенционных методов лечения обусловило резкое снижение частоты хирургических вмешательств, направленных на устранение эктопических предсердных тахикардий. Предиктором успеха при интервенционном лечении эктопических предсердных тахикардий является точная топическая диагностика очага аритмии, с целью их адекватной деструкции. Для наиболее точной диагностики и лечения эктопических предсердных тахикардий на современном этапе используют системы трёхмерного навигационного картирования, где точно локализуется очаг аритмии, видны

зоны последовательной активации миокарда, а также зоны с низкоамплитудными сигналами и рубцами [4]. Эффективность интервенционного лечения эктопических предсердных тахикардий с использованием систем электроанатомических систем составляет 95%, особенно это актуально при левостороннем расположении очага аритмии, так как левопредсердный миокард труден для картирования и невозможно провести в эту камеру большое количество электродов.

Неблагоприятными предикторами, влияющих на исход интервенционных процедур при эктопических предсердных тахикардиях являются: эктопическая активность менее 6,3% в сутки ($p=0,009$); абляция в пределах зоны, эквивалентной менее 15 мс начальной эктопической активации ($p=0,017$); рецидив эктопической активности в раннем послеоперационном периоде ($p=0,0013$); количество аппликаций более 5 ($p=0,021$) [2, 3]. Также выделяют два периода рецидивирования аритмии: ранний - 3-6-е сутки после абляции и поздний - 2-4-й месяцы после операции. Ранние рецидивы связаны в основном с возобновлением активности исходного фокуса (71,4%), а поздние - с появлением нового (57,2%).

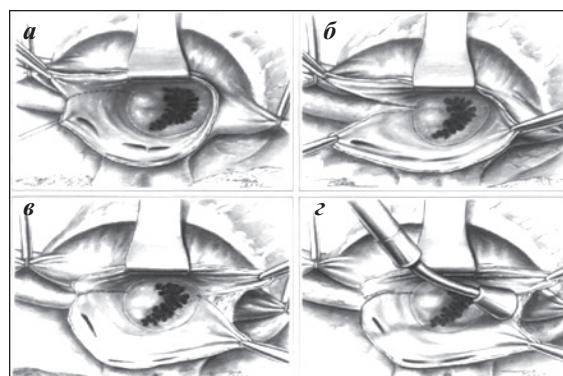


Рис. 3. Операция изоляции левого предсердия. Объяснение в тексте.

Показаниями для хирургического лечения ЭПТ в условиях «открытого» сердца являются [1]:

1. пациенты с симптомной предсердной тахикардией у которых планируется проведение кардиохирургической процедуры по поводу сопутствующего органического заболевания сердца.
2. пациенты с симптомной предсердной тахикардией без сопутствующего органического заболевания сердца:
 - если пациент предпочитает хирургический подход,
 - при неэффективности одной или более процедур эндоваскулярного подхода,
 - при противопоказаниях и/или невозможности проведения эндоваскулярного вмешательства.

Таким образом, хирургическое лечение ЭПТ в условиях искусственного кровообращения может быть эффективным у пациентов, у которых были безуспешны одна или более попытки интервенционного устранения. Неэффективность интервенционного лечения у пациентов с ЭПТ связана с эпимиокардиальной локализацией аритмогенного очага. В данном случае интраоперационной находкой были плотные фиброзные рубцы в зоне радиочастотной абляции, препятствовавшие глубокому повреждению ткани.

ЛИТЕРАТУРА

1. Бокерия Л.А. Тахикардии: диагностика и хирургическое лечение. Л.: Медицина, 1989.- 296 с.
2. Ревитшвили А.Ш. С.Ю. Сергуладзе, А.В. Шмуть, Г.С. Рашбаева. Показания и результаты хирургического лечения изолированных тахикардий в условиях открытого сердца. Сердечно-сосудистая хирургия. Информационный сборник НЦ ССХ им. А.Н. Бакулева. - 2010 - №2 - С. 32-34.
3. Туров А.Н. Катетерные абляции у пациентов с предсердными эктопическими аритмиями: дис. на соиск. учен. степ. канд. мед. Наук. М., 2007 - 188 с.
4. Chen S.A., CT Tai, CE Chiang, YA Ding, MS Chang Focal atrial tachycardia: reanalysis of the clinical and electrophysiologic characteristics and prediction of successful radiofrequency ablation. J. Cardiovasc. Electrophysiol. - 1998 - № 9 - P. 355-365.
5. Dong J. H Calkins, SB Solomon, S Lai, D Dalal, AC Lardo, E Brem et al. Integrated electroanatomic mapping with thredimentional computed tomographic images for real time guided ablations. Circulation. - 2006 - Vol. 113 - P.186-194.
6. Feld J.K. Catheter ablation for the treatment of atrial tachycardia. Prog. Cardiovasc. Dis. 1995. - Vol. 37, № 4 - P. 205-224.
7. Hendry P.J., DL Packer, MP Anstadt , MD Plinkett, JE Lowe. Surgical treatment of automatic atrial tachycardias. Ann. Thorac. Surg. - 1990. - Vol. 49 - P. 253-60.
8. Kistler Roberts-Thompson KC, Haggani HM, Fynn SP, Singarayay S et al. P.M. P-wave morphology in focal atrial tachycardia: development of an algorithm to predict the anatomic site of origin. J. Am. Coll. Cardiol. - 2006 - № 48 - P. 1010-1017.
9. Klersy C. M Chimienti , E Marangony et al. Factors that predict spontaneous remission of ectopic atrial tachycardia. Eur. Heart J. 1993 - Vol. 14 №12 - P. 1654-1660.
10. Prager N.A.,J.L. Cox, B Lindsay et al Long-term effectiveness of surgical treatment of ectopic atrial tachycardia. J. Am. Coll. Cardiol. - 1993 - № 22 - P. 85-92.
11. Roberts-Thomson, K.C. PM Kister, JM Kalman Atrial tachycardia: mechanisms, diagnosis and management. Curr. Probl. Cardiol. 2005 - 30 - P. 529-573.