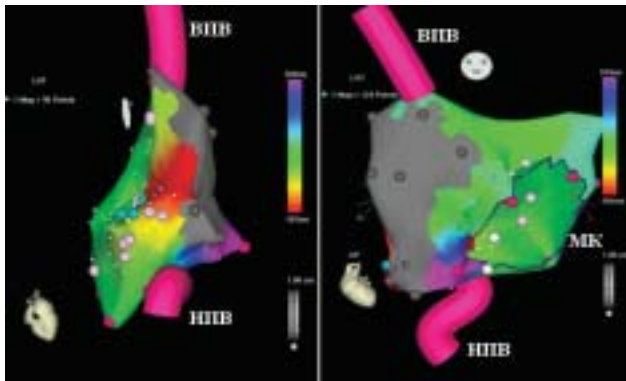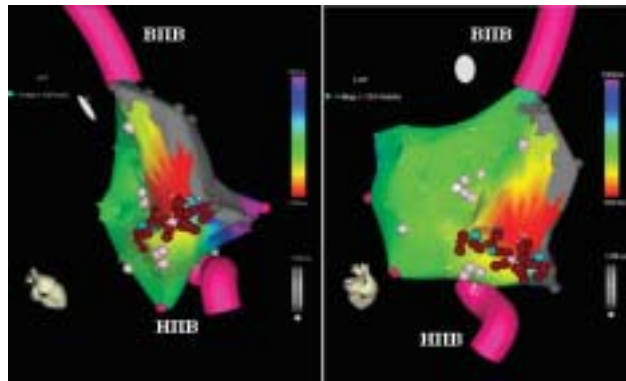


*Рис. 3. Изохронная карта венозного предсердия пациента Д., 11 лет, здесь и далее НПВ и ВПВ - нижняя и верхняя полые вены, МК - митральный клапан, серым цветом отмечена область заплаты.*



*Рис. 5. Изохронная карта венозного предсердия пациента Д., 11 лет, где красные точки - места радиочастотных аппликаций.*