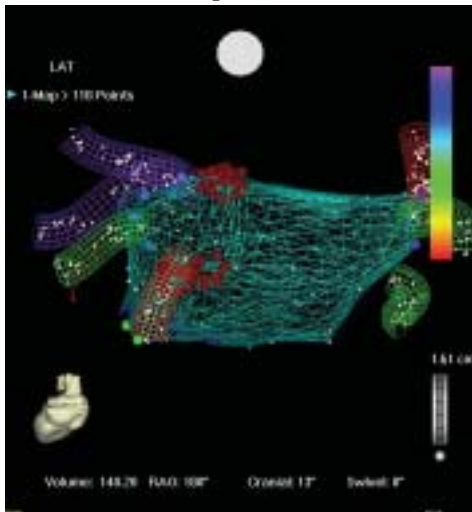


*Рисунок к статье В.К.Гринь и соавт.*



*Рис. 1. Выполнена абляция парасимпатических ганглионарных сплетений, расположенных около устьев левых легочных вен.*