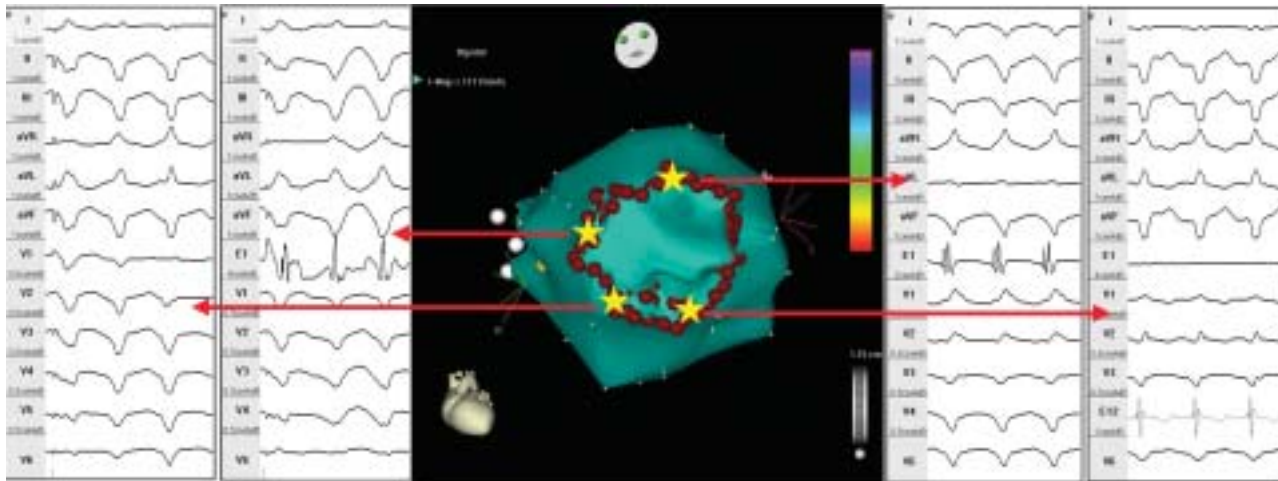


*Рисунок к статье Д.С.Лебедева и соавт. «Окружная катетерная изоляция аневризмы левого желудочка...»*



*Рис. 1. Трехмерная реконструкция левого желудочка (левая косая проекция с каудальной ангуляцией). Белыми точками обозначено кольцо аортального клапана. «Звездочками» указаны картированные точки выходов желудочковых тахикардий из перианевризматической зоны. М – эндограмма с картирующего электрода. E12 – эндограмма с электрода в правом желудочке.*