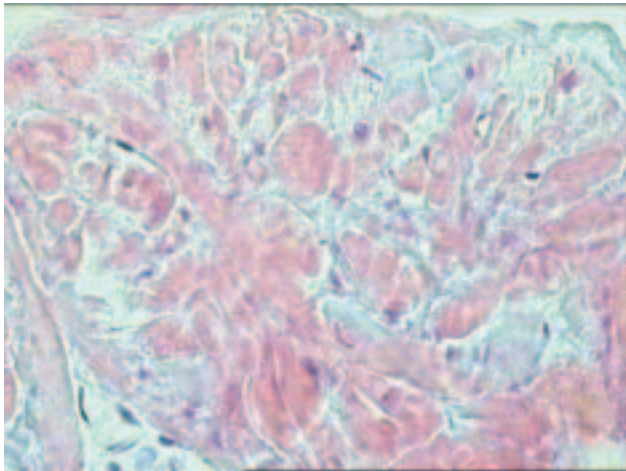
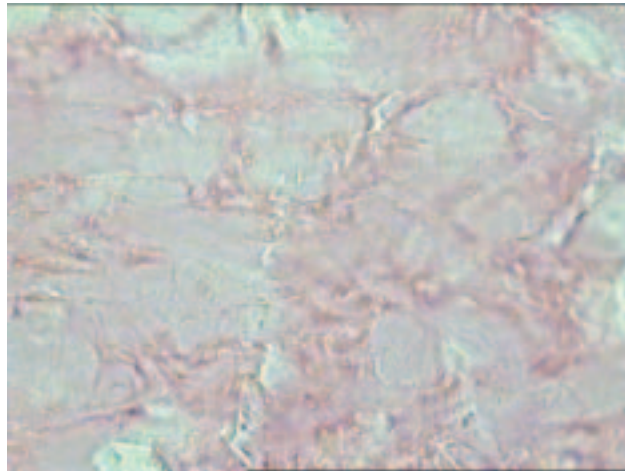


*Рисунки к статье А.В.Евтушенко, В.В.Евтушенко, К.А.Петлина и др.*



*Рис. 3. Субэндокардиальный слой левого предсердия. Объяснения в тексте.*



*Рис. 5. Субэпикардиальный слой левого предсердия. Объяснения в тексте.*