

**О ЗНАЧЕНИИ КОСВЕННЫХ ПРИЗНАКОВ В ОЦЕНКЕ ГЕНЕЗА
ПАРОКСИЗМАЛЬНЫХ РЕЦИПРОКНЫХ АТРИОВЕНТРИКУЛЯРНЫХ
ТАХИКАРДИЙ**

*Северо-западный центр диагностики и лечения аритмий при ГОУВПО СПбГМА им. И.И.Мечникова
Росздрава, Санкт-Петербург, Россия*

Рассматривается возможность использования косвенных признаков для выявления ретроградного проведения возбуждения у больных с пароксизмальными реципрокными атриовентрикулярными тахикардиями, обосновывается необходимость комплексного обследования таких пациентов, даже в случаях, когда диагноз кажется очевидным.

Ключевые слова: пароксизмальные реципрокные атриовентрикулярные тахикардии, холтеровское мониторирование, чреспищеводное электрофизиологическое исследование, пробы с аденозинтрифосфатом, радиочастотная катетерная абляция

The possibility is considered of use of indirect signs for revelation of retrograde conduction in patients with paroxysmal reciprocal atrio-ventricular tachycardias; the necessity of complex examination of such patients is grounded including the cases with clinically evident diagnosis.

Key words: paroxysmal reciprocal atrio-ventricular tachycardias; Holter monitoring, transesophageal pacing, adenosine triphosphate test, radiofrequency catheter ablation.

В последние годы пароксизмальные реципрокные атриовентрикулярные тахикардии (ПРАВТ) все реже встречаются в практике кардиологов и даже аритмологов. Это напрямую связано с развитием немедикаментозных методов лечения тахиаритмий. Совершенствование методики радиочастотной катетерной абляции (РЧКА) дополнительных путей проведения (ДПП) и зон медленного проведения в атриовентрикулярном (АВ) узле, опыт, приобретенный инвазивными аритмологами в последние годы, а также изменения характера финансирования здравоохранения привели к избавлению значительной части пациентов от ПРАВТ. Вероятно, эти закономерности в первую очередь касаются таких городов как Москва, Санкт-Петербург, Томск, Новосибирск и ряд других, но, очевидно, и в иных регионах России количество пациентов с данной патологией будет неуклонно снижаться.

Вместе с тем корректное определение генеза ПРАВТ, особенно у больных, впервые обращающихся с жалобами на приступы ритмичного сердцебиения, не утратило своего значения. Более того, теперь диагностировать ПРАВТ стало сложнее. Это связано с рядом аспектов. Во-первых, раньше к нам обращались пациенты с более или менее длительным анамнезом. Они предъявляли электрокардиограммы (ЭКГ) с записями пароксизмов, справки о предыдущих обследованиях, характере купирования тахикардий и т.д. Нередко тщательного изучения медицинского «архива» пациента было вполне достаточно для постановки диагноза или для выбора направления поиска. Теперь к нам все чаще пациенты приходят после первого приступа сердцебиения, как правило, не зарегистрированного на ЭКГ. Поэтому перед нами нередко встает вопрос, а была ли у пациента пароксизмальная тахикардия? Ответить на него, опираясь только на данные аритмического анам-

неза очень не просто, а иногда невозможно. Поэтому у таких пациентов сложнее выбрать протокол обследования, оценить насколько нужно быть настойчивым в попытках индукции ПРАВТ или выявления ее анатомического субстрата.

Во-вторых, сейчас врачам крайне сложно сохранить, а тем более, приобрести опыт обследования таких пациентов. Если в 90-е годы, особенно до широкого распространения методики холтеровского мониторирования (ХМ) ЭКГ и внедрения в клиническую практику РЧКА, в крупных аритмологических центрах ежегодно проводились сотни чреспищеводных (ЧП) электрофизиологических исследований (ЭФИ) больным с ПРАВТ, то теперь их количество резко сократилось. Более того, в ряде медицинских учреждений предпочитают не проводить неинвазивного обследования больных с приступами сердцебиений (особенно подтвержденных на ЭКГ или при ХМ ЭКГ), а сразу направлять больного для проведения эндокардиального (Эн) ЭФИ и выполнения РЧКА. Такую тактику поддерживает и ряд инвазивных аритмологов, вполне справедливо полагающих, что возможности Эн ЭФИ, существенно шире, чем ЧП.

Наконец, диагностировать ПРАВТ в последние годы стало сложнее, так как мы все чаще сталкиваемся с пациентами имеющими множественные аритмии. Это и сочетание различных ПРАВТ, например, пароксизмальной реципрокной АВ узловой тахикардии (ПРАВУТ) с пароксизмальной реципрокной ортодромной АВ тахикардией ПРОАВТ, и сочетание указанных аритмий с предсердными тахикардиями (ПТ), трепетанием (ТП) или фибрилляцией предсердий, желудочковыми аритмиями. Очевидно, что наличие у больного множественных аритмий нередко затрудняет диагностику некоторых из них, что требует адекватной оценки ряда косвенных признаков, о которых и пойдет речь в этой статье.

Основными методами исследования больных с жалобами на приступы сердцебиений являются ЭКГ, ХМ ЭКГ, ЧП ЭФИ и медикаментозные пробы. Вне зависимости от применяемого метода исследования вне пароксизмов тахикардий мы стремимся выявить признаки, указывающие на анатомический субстрат аритмии, а на фоне пароксизма - уточнить генез ПРАВТ, то есть также оценить ее анатомический субстрат и электрофизиологический (ЭФ) механизм. Это является весьма непростой задачей, так как совершенно различные как по анатомическому субстрату, так и по ЭФ механизму тахикардии могут выглядеть на ЭКГ и даже на ЧП ЭКГ совершенно одинаково. Кроме того, наши попытки дифференциальной диагностики тахикардий основываются на оценке характера anterogradного АВ и retrogradного вентрикулоатриального (ВА) проведения возбуждения по ХМ, стандартной или ЧП ЭКГ, тогда как ЭКГ далеко не всегда позволяет судить о характере АВ и ВА проведения. На самом деле ЭКГ показывает лишь деполяризации предсердий и желудочков, их взаимоотношение во времени, а также реполяризацию желудочков, но никак не процесс АВ или ВА проведения.

Например, представленный на рис. 1,а фрагмент ЭКГ может быть расценен как обычный синусовый ритм, хотя короткий и изменяющийся интервал PQ и вызывает некоторые сомнения. Вместе с тем, на фрагменте ЭКГ той же пациентки, зарегистрированном через несколько секунд и представленном на рис. 1,б мы видим, что волна P сначала расположена непосредственно перед комплексом QRS, затем скрывается в нем и, наконец, появляется за ним. Такая ЭКГ-картина доказывает, что на самом деле и на рис. 1,а, и на рис. 1,б зафиксирована интерференция синусового и самостоятельного узлового или стволового ритма. Еще сложнее с оценкой АВ и ВА проведения при дифференциальной диагностике тахикардий. Так, представленная на рис. 1,в регулярная тахикардия с узкими комплексами QRS и расположенными перед ними волнами P, отрицательными в отведениях D и I по Nehb может быть предсердной (когда возбуждение распространяется только с предсердий на желудочки), ПРОАВТ с anterogradным проведением по АВ узлу и retrogradным по «медленному» пучку

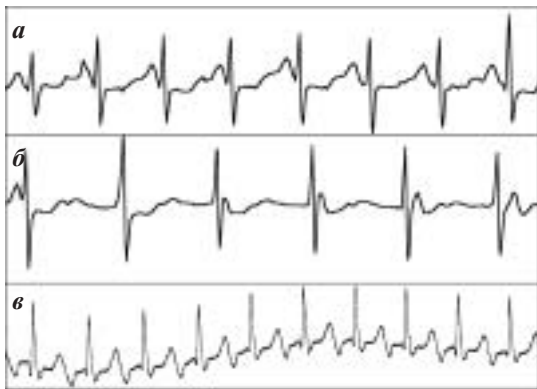

Рис. 1. Электрокардиограмма при «синусовом ритме» (а), интерференции синусового и самостоятельного узлового или стволового ритма (б), регулярной тахикардии с «узкими» комплексами QRS и расположенными перед ними отрицательными волнами P (в). Объяснения в тексте.

Кента или атипичной (fast-slow) ПРАВУТ, когда anterogradное проведение осуществляется по зоне «быстрого», а retrogradное по зоне «медленного» проведения в АВ узле. Можно предположить и иные механизмы формирования такой ЭКГ-картины. Впрочем, данная публикация посвящена не основам ЭКГ и даже не дифференциальной диагностике регулярных тахикардий, а косвенным признакам, позволяющим оценить генез ПРАВТ. С другой стороны, вряд ли можно обсуждать косвенные признаки не упомянув прямые.

Напомним, что в основе ПРАВТ лежит механизм кругового движения или повторного входа возбуждения (re-entry) с участием АВ узла. Поскольку для формирования ПРАВТ необходимо наличие двух (или более) путей проведения, соединяющих предсердия и желудочки, то ее анатомическим субстратом может быть либо диссоциация АВ узла на зоны «быстрого» и «медленного» проведения (тахикардии обусловленные внутриузловым re-entry - ПРАВУТ) или наличие внеузлового дополнительного пути проведения, например, пучка Кента (см. рис. 2).

При диссоциации АВ узла на зоны «быстрого» и «медленного» проведения на синусовом ритме АВ проведение, как правило, осуществляется по «быстрому» пути, поэтому интервал PQ находится в пределах нормальных значений. При ПРАВУТ в подавляющем большинстве случаев anterogradное проведение осуществляется по «медленному» пути, а retrogradное по «быстрому», поэтому retrogradно проведенная волна P' следует за комплексом QRS, а из-за того, что цепь re-entry замыкается в АВ узле интервал RP' не превышает 80 мс (см. рис. 2,а). Впрочем, возможно и атипичное течение ПРАВУТ (см. выше), а также эта тахикардия может протекать с АВ проведением 2:1, когда возбуждение после каждого круга re-entry проводится на предсердия, но лишь каждое второе - на желудочки.

При наличии внеузловых ДПП (синдроме WPW) ЭКГ-картина зависит от его формы. Известно, что синдром WPW может быть манифестирующим, интермиттирующим, латентным и скрытым, а ПРАВТ при синдроме WPW ортодромными (ПРОАВТ) с anterogradным проведением по АВ узлу, а значит с узкими комплексами QRS и антидромными (ПРААВТ) с anterogradным проведением возбуждения по ДПП и с широкими комплексами QRS. Поскольку и при ПРОАВТ, и при ПРААВТ

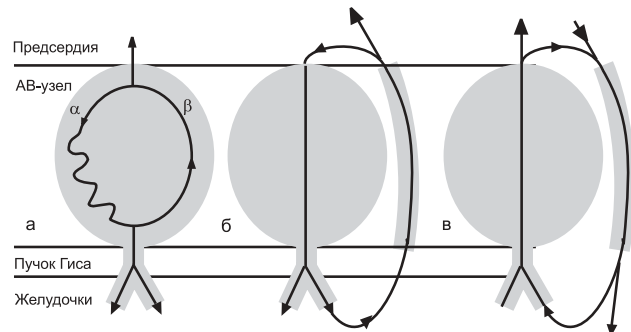


Рис. 2. Схемы re-entry с участием атриовентрикулярного узла при его диссоциации на зоны быстрого и медленного проведения (а), при ортодромной (б) и антидромной (в) тахикардии при синдроме WPW. Объяснения в тексте.

возбуждению необходимо преодолевать расстояние между АВ узлом и ДПП, интервал RP' при этих тахикардиях превышает 100 мс (см. рис. 2,б,в).

Диагностика ПРАВУТ основана на выявлении дуализма АВ проведения и регистрации тахикардий с RP' не превышающим 80 мс. Выявление дуализма АВ проведения основано на различиях в продолжительности эффективных рефрактерных периодов (ЭРП) «быстрого» и «медленного» путей в АВ узле. «Быстрый» путь обладает более продолжительным ЭРП, поэтому при проведении программированной ЧП электрокардиостимуляции (ЭКС) при уменьшении задержки тестирующего импульса ниже его ЭРП проведение по «быстрому» пути блокируется и может осуществляться по «медленному». При этом наблюдается скачкообразное увеличение интервала St₂R₂ на 80 мс и более. Подобную картину можно наблюдать при увеличении частоты ЭКС для определения точки Венкебаха, при проведении проб с быстрым внутривенным введением аденозинтрифосфата (АТФ) на фоне синусового ритма или при использовании этого препарата для купирования ПРАВУТ.

Крайне редко можно встретить больных, у которых АВ проведение на фоне синусового ритма осуществляется по зоне «медленного» проведения. Как правило, такую ЭКГ-картину с выраженным удлинением интервала PQ рассматривают как АВ блокаду I степени, а к жалобам пациента на приступы сердцебиения относятся скептически. Пример данных ХМ больного Б., 42 лет, страдающего приступами сердцебиения, с переходящей «АВ блокадой I степени» представлен на рис. 3. На рис 3,а видно как на фоне нормального синусового ритма с интервалом PQ равным 180 мс, отмечается крайне медленное проведение правопредсердной экстрасистолы (показана стрелкой), деформировавшей волну Т, предыдущего комплекса QRS. После этой экстрасистолы появляется «АВ блокада I степени». На рис. 3,б подобная трансформация АВ проведения происходит после группы из четырех предсердных эктопических комплексов (деформация волны Т, указанная стрелкой, не исключает наличие пятой эктопической волны Р) с нерегулярным АВ проведением.

Эти трансформации АВ проведения связаны с блокадой «быстрого» пути и проведением по «медленному» у пациента с диссоциацией АВ узла. Интересно, что этого больного в течение нескольких лет беспокоили редкие (1-2 раза в год), непродолжительные (по 20-30 минут), но клинически значимые приступы сердцебиения, которые проходили самостоятельно и никогда не фиксировались на ЭКГ. Больному неоднократно выполняли ЧП ЭФИ с атропи-

низацией, но не выявляли признаков диссоциации АВ узла на зоны быстрого и медленного проведения, не удалось и индуцировать ПРАВУТ. При проведении этому больному пробы с быстрым внутривенным введением АТФ на фоне синусового ритма нами были выявлены признаки дуализма АВ проведения, а при ретроспективном анализе данных ХМ уточнен механизм «переходящей АВ блокады I степени». Больной был направлен на проведение ЭнЭФИ и РЧКА, на фоне инфузии изопротеринала у него была индуцирована типичная ПРАВУТ, выполнена РЧКА зоны медленного проведения в АВ узле. При последующем диспансерном наблюдении в течение двух лет приступы сердцебиения пациента не беспокоили.

Не всегда косвенные признаки диссоциации АВ узла могут быть столь очевидны и убедительны. Это может быть связано как с отсутствием существенных различий в ЭРП «быстрого» и «медленного» путей проведения, с выраженной ваготонией, когда изменения парасимпатического тонуса могут маскировать дуализм АВ проведения, с особенностями фармакодинамики АТФ при его быстром внутривенном введении и с иными причинами. Пример таких затруднений в диагностике ПРАВУТ мы наблюдали у спортсмена-профессионала высокого класса, иностранного легионера одного из футбольных клубов.

Пациент М, 29 лет обратился к нам в связи с впервые возникшими приступами сердцебиения, которые развивались на фоне чрезвычайно высоких нагрузок. При ранее проведенном ХМ была зарегистрирована регулярная тахикардия с узкими комплексами QRS с частотой 190 уд/мин. К сожалению был представлен лишь один фрагмент «на высоте» тахикардии, сведения о ее начале и окончании отсутствовали. Повторные ис-

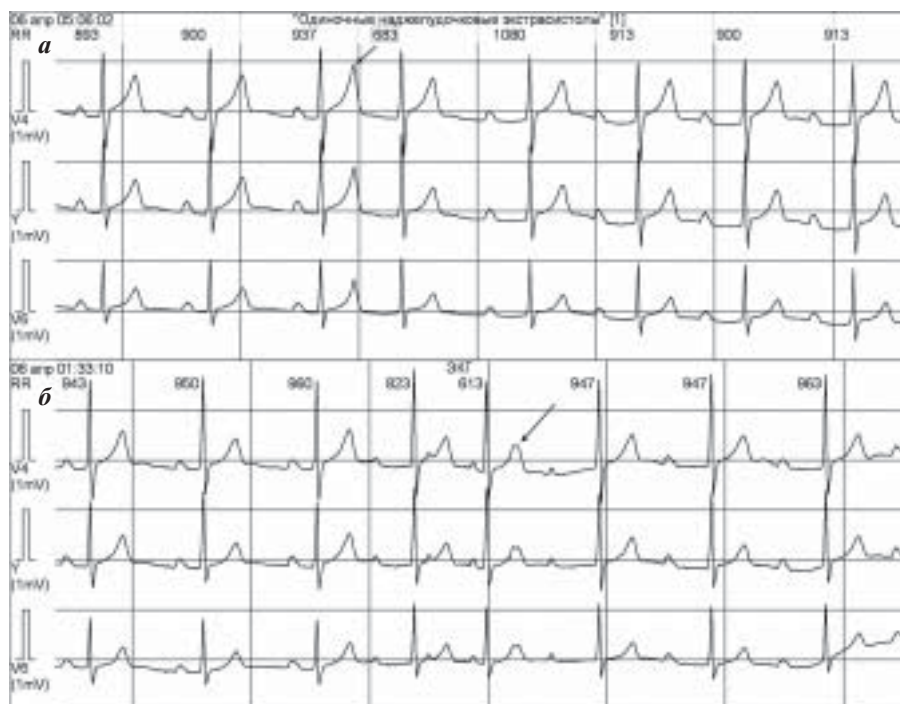


Рис. 3. Результаты холтеровского мониторинга больного Б., 42 лет. Появление «атриовентрикулярной блокады I степени» после предсердной экстрасистолы (а), после группы из четырех предсердных эктопических комплексов (б). Объяснения в тексте.

следования не позволили зафиксировать пароксизмы тахикардии. Перед проведением ЧП ЭФИ регистрировалась синусовая брадикардия с ЧСС 42 уд/мин, интервал PQ составлял 180 мс. После введения электрода частота ритма возросла до 55 уд/мин (рис. 4,а). При проведении орторитмической ЭКС для определения времени восстановления синусового узла обращали внимание величины интервала ST-R, которые достигали 300 мс при частоте ЭКС 90 имп/мин (рис. 4,б). Вместе с тем прирост интервала ST-R при увеличении частоты стимуляции от 180 до 300 мс происходил плавно, без характерного для диссоциации АВ узла «скачка». ЭРП АВ соединения, при его определении на частоте базового ритма 90 имп/мин, составил 580 мс (рис. 4,в,г), значение точки Венкебаха не превышало 100 имп/мин. Признаков дуализма АВ проведения при ЧП ЭКС на фоне исходного ритма выявлено не было, ПРАВАТ не индуцировались, при частой ЭКС вызвано ТП с частотой следования волн F 260 в 1 минуту и проведением 2:1 - 6:1 (рис. 4,д).

После атропинизации в стандартной дозе 0,02 мг/кг отмечался синусовый ритм с ЧСС 88 уд/мин (рис. 4,е), интервалы ST-R при орторитмической ЭКС нормализовались (рис. 4,ж), ЭРП АВ соединения при определении на частоте базового ритма 100 имп/мин составил 340 мс (рис. 4,з,и), значение точки Венкебаха увеличилось до 130 имп/мин (рис. 4,к). Отчетливые признаки дуализма АВ проведения не выявлены, но при проведении ЭКС парами импульсов для индукции ПРАВАТ обращает внимание резкое увеличение интервала St-R, которое на наш взгляд может свидетельствовать о проведении возбуждения по «медленному» пути в АВ узле (рис. 4,л). При частой ЭКС вызвано неустойчивое ТП с частотой следования волн F 300 в 1 минуту с нерегулярным АВ проведением (рис. 4,м).

Степень прироста частоты сердечных сокращений, увеличение величины точки Венкебаха и динамика ЭРП АВ соединения после атропинизации, на наш взгляд свидетельствуют о том, что количество введенного атропина было не достаточно, для устранения вагусных влияний. Возможно следствием этого было отсутствие очевидных признаков дуализма АВ проведения и невозможность индукции ПРАВАТ. Вследствие крайне болезненного восприятия пациентом процедуры (несмотря на невысокие значения амплитуды и продолжительности стимулов) и необходимости выполнения ЭнЭФИ и РЧКА для продолжения спортивной

карьеры, от повторного введения атропина и проведения проб с АТФ было решено воздержаться. Пациент был направлен на ЭнЭФИ, в ходе которого на фоне инфузии изопроптеринола была вызвана ПРАВАТ и выполнена РЧКА зоны медленного проведения в АВ узле, ТП не индуцировалось. В настоящее время пациент продолжает заниматься спортом.

В некоторых случаях сомнения в характере антеградного проведения (проведение по «медленному» каналу в АВ узле или просто замедленное АВ проведение) могут быть разрешены при выявлении признаков ретроградного проведения, в том числе косвенных. На рис. 5 представлены результаты обследования больной Г., 40 лет. В ходе ЧП ЭФИ при программированной ЭКС при задержке тестирующего импульса 340 мс он проводится по зоне «медленного» проведения в АВ узле (St2-R2 равен 320 мс) и запускает типичную ПРАВАТ с RP' не превышающим 80 мс (рис. 5,а), которая легко купируется нанесением двух стимулов (рис. 5,б). При купиро-

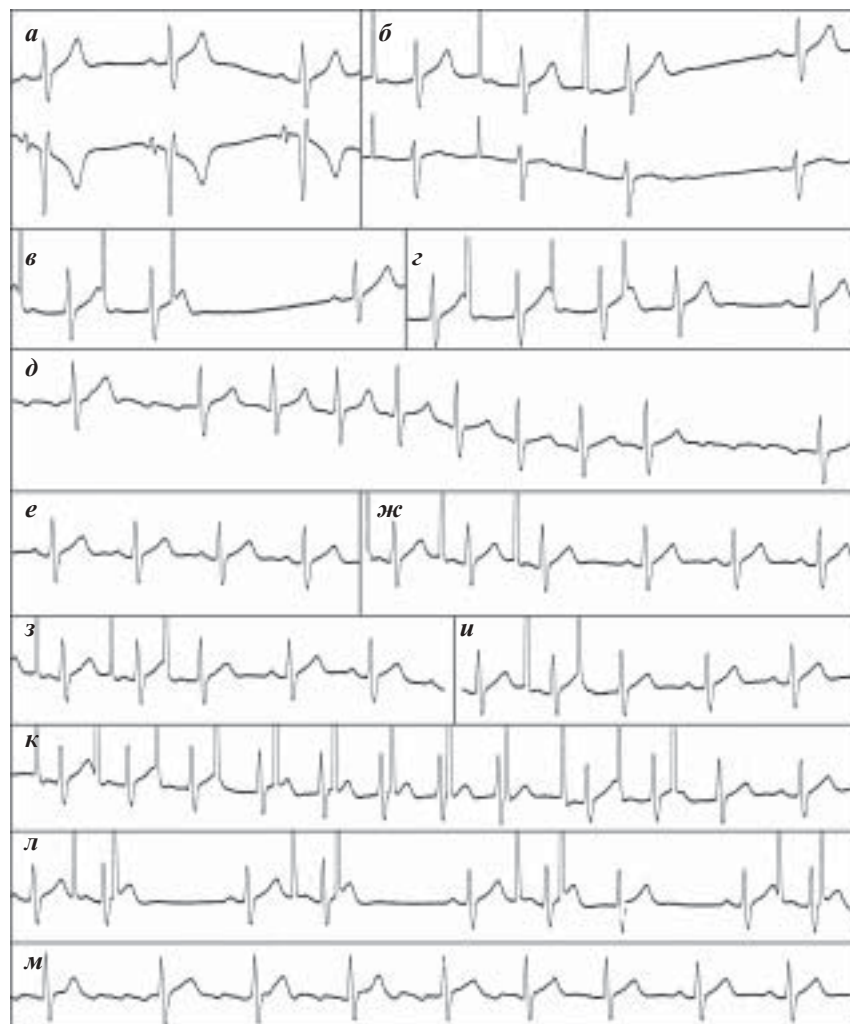


Рис. 4. Результаты чреспищеводного электрофизиологического исследования пациента М., 29 лет: ЭКГ после введения чреспищеводного электрода (а), проведение орторитмической (б) и программированной (в, г) электрокардиостимуляции (ЭКС) на фоне исходного ритма, индуцированное трепетание предсердий (д), синусовый ритм после атропинизации (е), проведение орторитмической (ж), программированной (з, и) ЭКС, ЭКС с нарастающей частотой (к) и парами стимулов (л), индуцированное трепетание предсердий (м). Объяснения в тексте.

вании ПРАВУТ введением 10 мг АТФ после восстановления синусового ритма в шести комплексах P-QRS-T отмечается чередование относительно «коротких» (240 мс) и «длинных» (до 440 мс) интервалов PQ (рис. 5, в). Очевидно, что «короткие» интервалы связаны с проведением по зоне «быстрого», а «длинные» - по зоне медленного проведения в АВУ.

Это предположение подтверждается косвенными признаками ретроградного АВ проведения. Сами волны P' мы не видим, так как они находятся в комплексах QRS. Более того, они могут не выявляться и при записи ЧП ЭКГ, но тот факт, что после «длинных» интервалов PQ увеличиваются интервалы PP, на наш взгляд, говорит о том, что при проведении возбуждения с предсердий на желудочки по «медленному» пути оно возвращается к ним по «быстрому» и разряжает синусовый узел. Именно с ретроградным проведением, а не с синоаурикулярной блокадой связана такая динамика интервалов PP. Использование столь необычного признака, как оценка наличия ретроградного проведения по динамике синусового ритма может оказаться очень полезной, в случаях когда диагноз не столь очевиден, как в представленном наблюдении.

Еще один необычный пример оценки ретроградного проведения возбуждения представлен на рис. 6. Больной О., 36 лет приехал к нам на обследование из Башкирии. Его аритмический анамнез не превышал нескольких месяцев, но приступы сердцебиения протекали с высокой частотой, продолжаясь по несколько часов в сутки, что быстро привело к увеличению размеров сер-

дца (см. амплитуду волн P). В связи с таким течением аритмии непосредственно перед направлением больного в наш центр была предпринята попытка его насыщения амиодароном (больной суммарно принял около 5 гр препарата), после чего пароксизмы прекратились. Поэтому при ХМ, выполненном в день госпитализации приступов сердцебиения не выявлено, при первом ЧП ЭФИ, проведенном вскоре после отмены амиодарона ПРАВТ не вызывалась. Вместе с тем, несмотря на сохраняющееся протекторное действие амиодарона, нами были выявлены признаки, позволившие предположить у больного наличие скрытого синдрома WPW и расценить его сердцебиения как ПНРОТ.

При проведении орторитмической ЭКС с нарастающей частотой (рис. 6, а) для определения точки Венкебаха наблюдается плавное увеличение интервала St-R, что формирует условия для ретроградного проведения возбуждения по скрытому ДПП (ретроградно проведенная волна P' указана стрелкой). Следующий сразу за волной P' стимул не проводится на желудочки и причиной этого является не АВ блокада (достижение точки Венкебаха), а то, что он попал в рефрактерный период предсердий, развившийся после их ретроградного возбуждения. При нанесении последующих пяти стимулов ситуация повторяется. Таким образом у данного больного наличие ретроградного проведения по ДПП препятствует определению точки Венкебаха. Без учета ретроградного проведения возбуждения по ДПП, значение точки Венкебаха может быть ошибочно определено как 125 имп/мин.

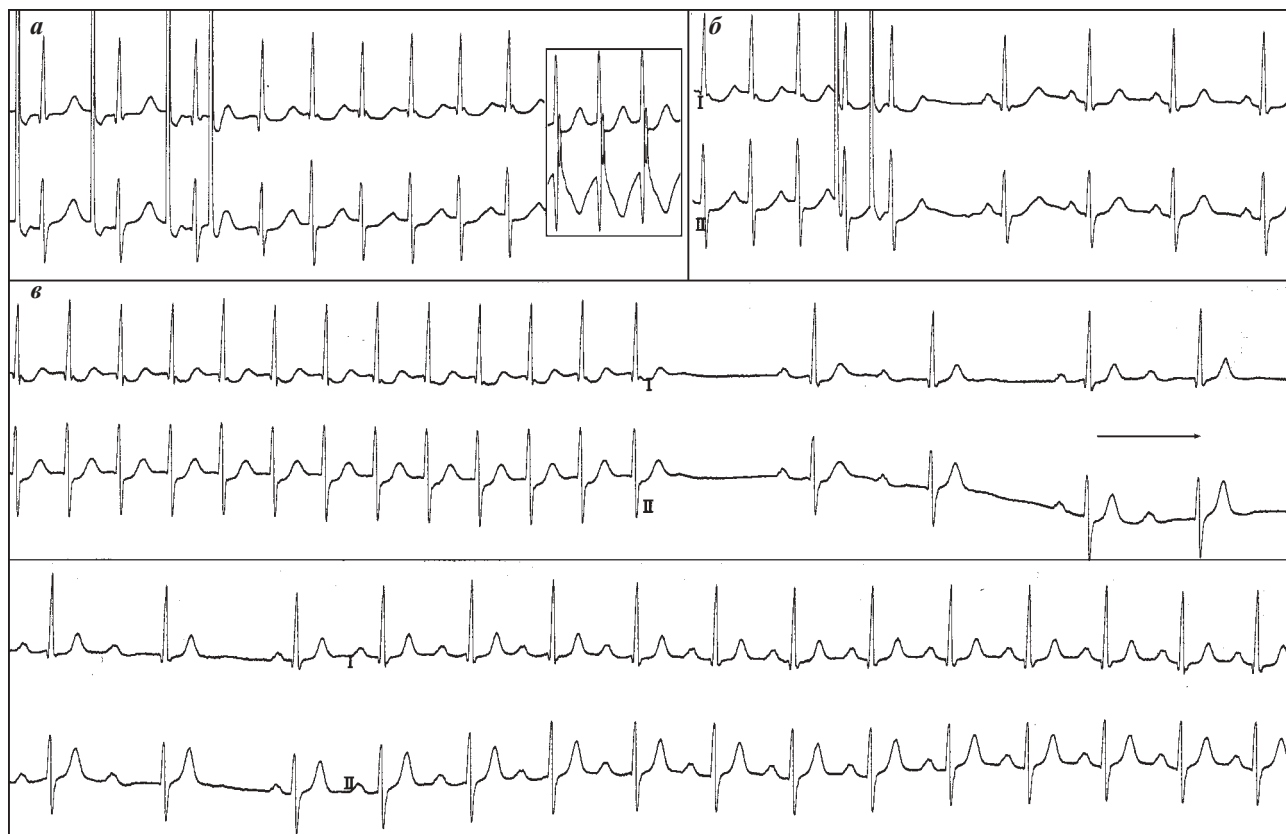


Рис. 5. Результаты чреспищеводного электрофизиологического исследования больной Г., 40 лет: индукция программной электрокардиостимуляцией (а), купирование нанесением пары стимулов (б) и введением 10 мг аденозинтрифосфата (в) пароксизмальной реципрокной атриовентрикулярной узловой тахикардии. Объяснения в тексте.

Выполнение больному атропинизации, несмотря на адекватный прирост частоты синусового ритма не позволило индуцировать ПРАВТ, но проведение пробы с быстрым внутривенным введением 10 мг АТФ (после атропинизации) подтвердило наличие скрытого синдрома WPW (рис. 6,б). На фоне индуцированной АТФ АВ блокады при замедлении АВ проведения (плавное увеличение интервала PQ со 150 до 240 мс), возникают условия для ретроградного проведения возбуждения на предсердия по ДПП. Волны Р' регистрируются сразу за комплексами QRS, что позволяет говорить о близком взаиморасположении АВ соединения и ДПП. В двух случаях ретроградное проведение возбуждения разряжает синусовый узел (что приводит к увеличению интервала между синусовыми волнами Р), а в третьем регистрируется необычная волна Р, совпадающая по времени с предполагаемой синусовой. Однозначно судить о причинах ее изменения нам не представляется корректным, но возможно предположить, что ретроградное проведение возбуждения по ДПП охватило лишь часть предсердий и не разрядило синусовый узел. Поэтому возбуждение, исходящее от синусового узла охватывает

только части предсердий, находящихся не в рефрактерном состоянии.

Из-за действия амиодарона мы были вынуждены отложить выполнение ЭнЭФИ и РЧКА. При проведении через несколько дней повторного ЧП ЭФИ у больного вызвана ПРОАВТ с ЧСС до 210 уд/мин и величиной интервала RP' не превышающей 110 мс (рис. 6,в), купирующаяся частой ЭКС (рис. 6,г). В ходе последующего ЭнЭФИ выявлен ретроградно проводящий ДПП, расположенный заднесептально, выполнена его РЧКА. В течение 14 месяцев после РЧКА приступы сердцебиения не рецидивировали. Таким образом при проведении ЧП ЭФИ и медикаментозных проб с АТФ на фоне недавней отмены амиодарона, определить наличие у больного скрытого синдрома WPW позволили признаки ретроградного проведения возбуждения по ДПП при определении точки Венкебаха и проведении проб с АТФ. Динамика следования синусовых волн Р при пробах с АТФ также подтвердила наличие ретроградного проведения возбуждения с предсердий на желудочки.

Вместе с тем, необходимо подчеркнуть, что в поисках косвенных признаков, позволяющих выявить ана-

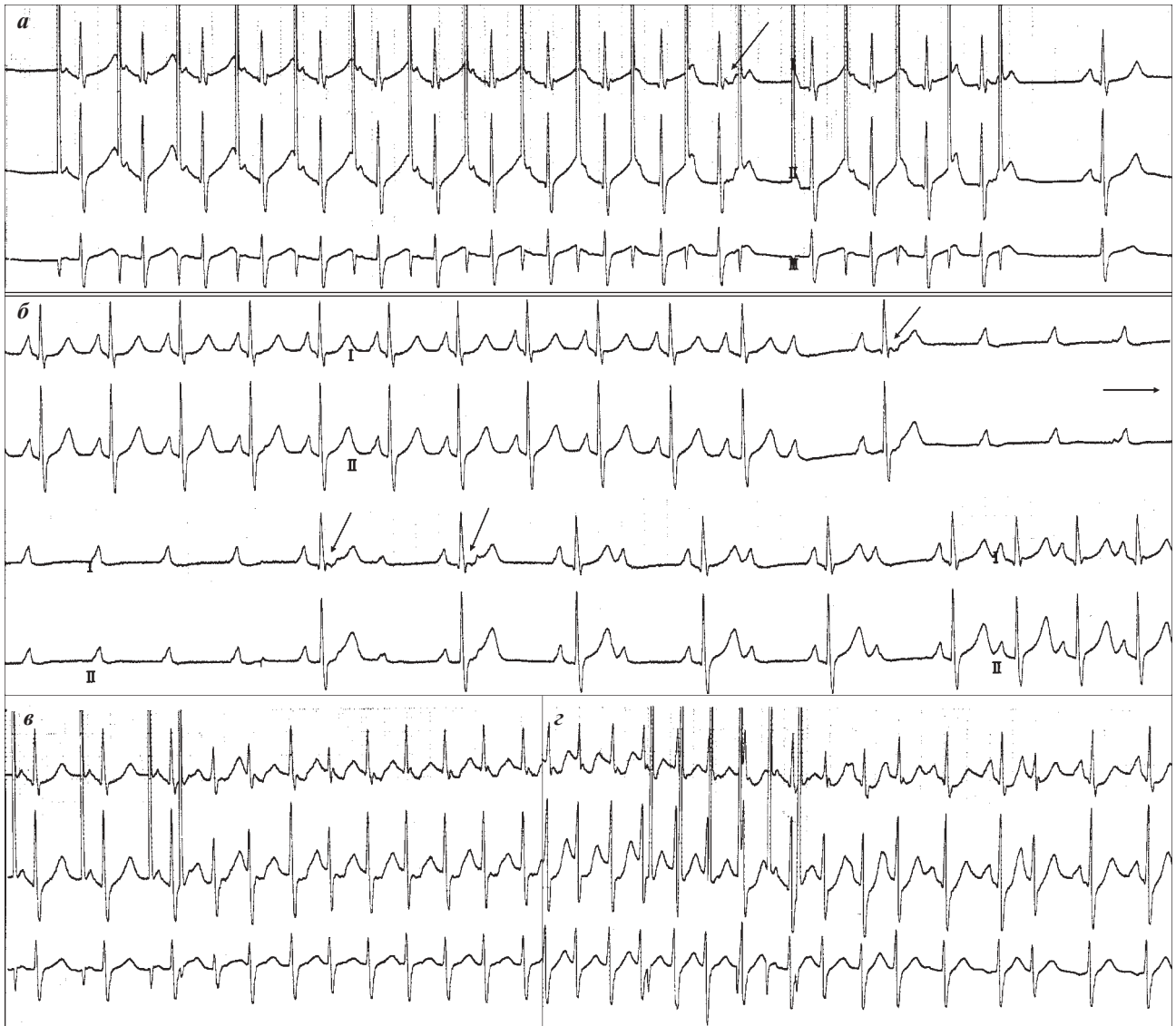

Рис. 7. Результаты обследования больного О, 36 лет: определение точки Венкебаха (а), проведение пробы с быстрым внутривенным введением аденозинтрифосфата (б), индукция (в) и купирование (z) пароксизмальной реципрокной ортодромной атриовентрикулярной тахикардии.

томический субстрат ПРАВТ в диагностически сложных случаях, не стоит забывать о регистрации общепризнанных признаков, даже в тех случаях, когда диагноз не вызывает сомнений. Из-за возросшей в последние годы вероятности выявления множественных аритмий мы настоятельно рекомендуем даже при наличии очевидной причины сердцебиений обязательно выполнять больному ХМ ЭКГ, ЧП ЭФИ, несколько раз индуцировать и купировать (в том числе с помощью ЧП ЭКС и введения АТФ) ПРАВТ, фиксировать ЧП ЭКГ как на фоне тахикардий, так и при купировании ПРАВТ с помощью АТФ. Обоснованность такого подхода демонстрирует следующее наблюдение.

Больной М., 49 лет обратился к нам для обследования и лечения по поводу приступов ритмичного сердцебиения. На всех представленных ЭКГ была картина манифестирующего, хотя и минимально выраженного, синдрома WPW, имелись и записи выполненные во время приступов сердцебиения - эпизоды регулярной тахикардии с узкими комплексами QRS. Казалось бы этих данных вполне достаточно для постановки диагноза манифестирующего синдрома WPW,

ПНРОТ и направления больного на проведения РЧКА ДПП. В ходе проведенного обследования и подготовки больного к немедикаментозному лечению было выполнено ЧП ЭФИ. Его начальная часть была абсолютно характерной для пациентов с манифестирующим синд-

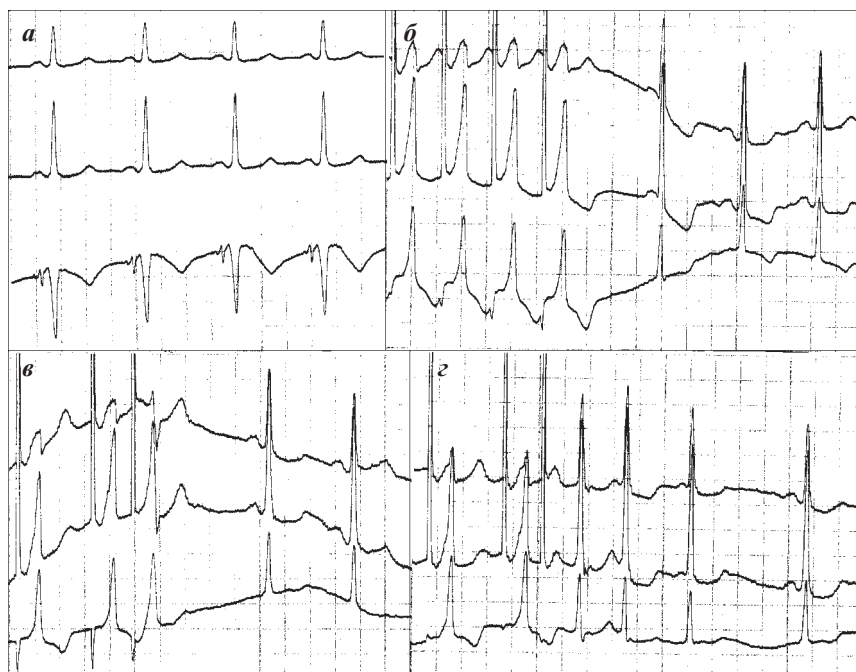


Рис. 7. Результаты чреспищеводного электрофизиологического исследования больного М., 49 лет: исходная ЭКГ (а), орторитмическая (б) и программируемая (в, з) электрокардиостимуляция. Объяснения в тексте.

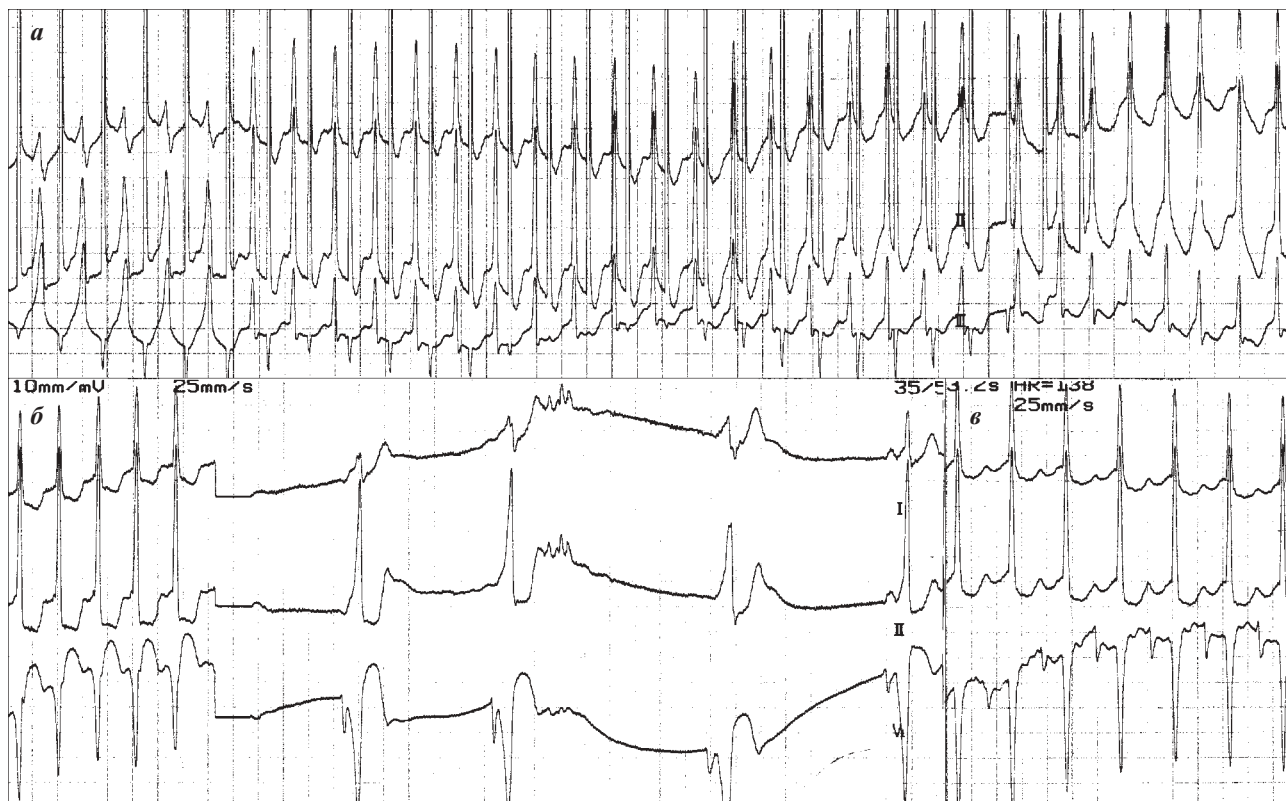

Рис. 8. Результаты чреспищеводного электрофизиологического исследования больного М., 49 лет: определение точки Венкебаха (а), купирование пароксизма реципрокной атриовентрикулярной узловой тахикардии вагусным маневром (б) и ЭКГ при индуцированном пароксизме «реципрокной ортодромной атриовентрикулярной тахикардии» (в). Объяснения в тексте.

ромом WPW. Если на исходной ЭКГ (рис. 7,а) признаки предвозбуждения выглядели достаточно скромно, то на фоне орторитмической ЭКС наличие синдрома WPW не вызвало сомнений (рис. 7,б). Вместе с тем, уже при определении ЭРП ДПП (рис. 7,в,г) возникли сомнения в кажущейся простоте данного случая.

Обращал внимание выраженный прирост интервала St2-R2 (с не более чем 60 мс до 230 мс) при исчезновении признаков предвозбуждения в проведении тестирующего стимула. Конечно, такой прирост можно попытаться списать на исчезновение дельта-волны, но вряд ли ее ширина может достигать 170 мс (визуально она выглядит не шире 80 мс). Тогда такой прирост времени АВ проведения связан не только с исчезновением проведения по ДПП, но и с замедлением проведения по АВ соединению. Как оценить степень этого замедления, если выделить проведение только по АВ соединению на фоне манифестирующего WPW не представляется возможным?

В данной ситуации можно попробовать сравнить интервалы от тестирующего стимула (которые мы всегда измеряем от окончания стимула) до окончания реполяризации желудочков, то есть до конца комплексов QRS. На наш взгляд, такой подход вполне обоснован и позволит оценить прирост времени проведения по АВ узлу, так как именно проведение по АВ узлу формирует конечную часть комплекса QRS у больных с синдромом WPW (при условии, что время проведения возбуждения по ДПП меньше, чем по АВ соединению, что подтверждается укорочением PQ и появлением дельта-волны).

Увеличение этого интервала с 200 до 340 мс позволяет, на наш взгляд, заподозрить наличие диссоциации АВ узла на зоны «быстрого» и «медленного» проведения у больного с манифестирующим синдромом WPW. Эти «подозрения» усиливаются при анализе интервалов сцепления желудочковых эхосокращений, которые составляют 360 и 510 мс соответственно, что, впрочем, может быть связано с какими-то невидимыми нам внутрипредсердными событиями. Но изменения, выявленные при определении точки Венкебаха не оставляет сомнений в дуализме проведения в АВ узле (рис. 8,а). При прекращении проведения по ДПП интервал ST-R увеличивается не более, чем до 150 мс, в дальнейшем происходит резкое, со 180 до 300 мс увеличение интервала ST-R, что приводит к запуску тахикардии с узкими комплексами QRS с ЧСС 200 уд/мин. На записи ЧП ЭКГ волны P' отчетливо не различимы, это говорит о том, что они находятся в комплексе QRS, а значит интервал RP' не превышает 80 мс, это позволяет расценить та-

хикардию как ПРАВУТ. Можно возразить, связав отсутствие волн P' с их амплитудой или качеством регистрации ЧП ЭКГ, но амплитуда синусовых волн P, зарегистрированных после купирования ПРАВУТ задержкой дыхания на вдохе и натуживанием, на наш взгляд, устраняет эти сомнения. Волны P' сравнимой амплитуды не могли «спрятаться» между комплексами QRS (рис. 8,б). Таким образом, наличие у больного ПРАВУТ не вызывает сомнений, вместе с тем остается открытым вопрос о наличии у больного с манифестирующим синдромом WPW ПРОАВТ или ПРААВТ.

При использовании частой стимуляции у больного была вызвана регулярная тахикардия с узкими комплексами QRS с ЧСС 138 уд/мин и интервалом RP' достигающим 260 мс (рис. 8,в). Такая картина ЧП ЭКГ вполне характерна для ПРОАВТ при медленном ретроградном проведении по пучку Кента, но не вполне соответствует нашим представлениям о свойствах ДПП данного больного. Некоторые особенности ЭКГ в отведениях D и A (подъемы изолинии перед началом комплекса QRS) позволяют предположить, что это не ПРОАВТ, а ТП с частотой сокращения предсердий 176 в 1 минуту с проведением на желудочки 2:1. Запись ЭКГ при задержке дыхания на вдохе подтвердила наши предположения: мы видим как на ЧП ЭКГ невидимые ранее волны F «выходят» из комплексов QRS и «опережают» их, дважды волны F проводятся на желудочки с участием ДПП (при этом резко сокращается интервал от волн F до широких комплексов QRS), наконец фиксируется участок нерегулярного АВ проведения (рис. 9,а). В дальнейшем (рис. 9,б) у больного от-

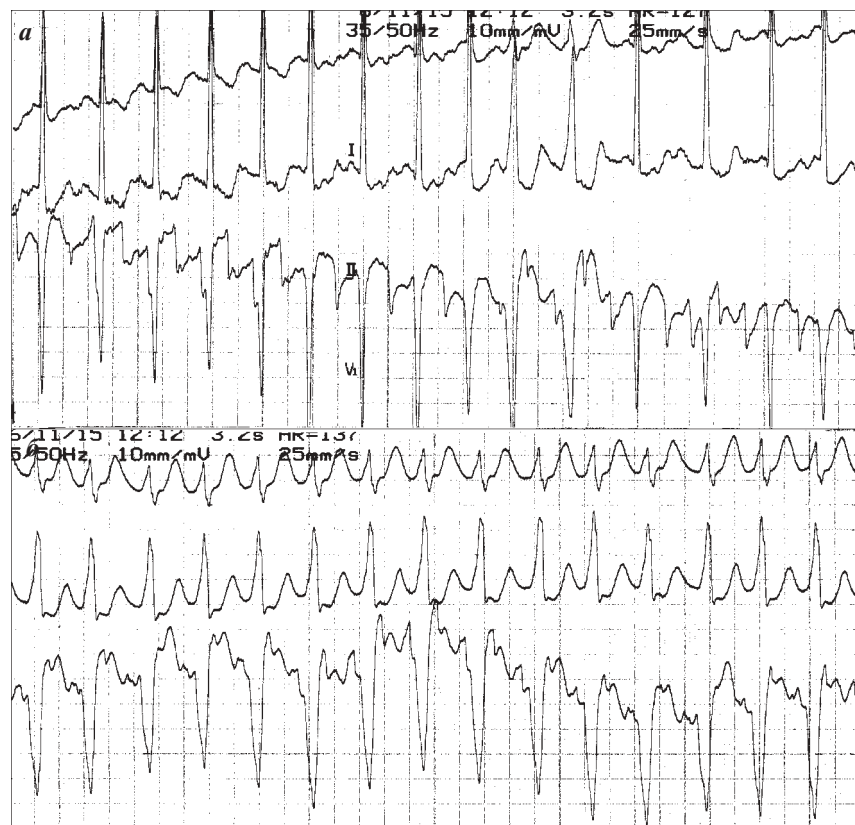


Рис. 8. Электрокардиограммы больного М., 49 лет при трепетании предсердий: проба с задержкой дыхания (А), проведение с участием дополнительного пути (б). Объяснения в тексте.

мечались эпизоды проведения ТП с участием ДПП (без узких комплексов QRS) и даже своеобразные «алло-ритмии» с чередованием проведения только по АВ узлу и с участием ДПП. ТП продолжалось несколько минут и прошло самостоятельно.

Мы не возобновили попытки индукции ПРОАВТ или ПРААВТ, так как дальнейшая тактика в отношении пациента была очевидна - ему было показано проведение ЭнЭФИ, РЧКА зоны «медленного» проведения в АВ узле и ДПП, возможно, в сочетании с воздействием в области правого истмуса. При проведении ЭнЭФИ были полностью подтверждены данные ЧП исследования в отношении сочетания синдрома WPW с правосторонним парагиссальным расположением пучка Кента и диссоциации АВ узла на зоны быстрого и медленного проведения. Больному выполнена успешная РЧКА зон медленного проведения в АВ узле. Поскольку после ее проведения ни ПРААВТ, ни ТП не вызывались от РЧКА пучка Кента было решено воздержаться. При наблюде-

нии за больным в течение 5 месяцев приступы сердцебиений не рецидивировали.

Таким образом, при обследовании больных с обоснованным подозрением на наличие ПРААВТ необходимо использовать весь комплекс имеющихся в распоряжении неинвазивного аритмолога методов: ЭКГ, ХМ ЭКГ, ЧП ЭФИ и медикаментозные пробы. При невозможности индукции ПРААВТ целесообразно применять атропинизацию в адекватных дозировках 0,02-0,04 мг/кг под контролем прироста частоты сердечных сокращений. Для выявления диссоциации АВ узла на зоны «быстрого» и «медленного» проведения а также ретроградного проведения возбуждения по ДПП можно использовать оценку динамики интервалов РР синусового ритма, способную подтвердить наличие ретроградного проведения возбуждения. Даже в случаях с «очевидным» диагнозом ПРААВТ необходимо проводить полноценное неинвазивное обследование больного для исключения наличия множественных аритмий.

РЕКОМЕНДУЕМАЯ ЛИТЕРАТУРА

1. Аритмии сердца: Механизмы, диагностика, лечение, в 3-х томах / под ред. Б.Дж.Мандела; М., Медицина, 1996.
2. Голицын С.П., Малахов В.И., Соколов С.Ф. и др. Чреспищеводная электрокардиостимуляция в диагностике и лечении нарушений ритма сердца (часть I) // Кардиология.-1990.-N11.-С.107-109.
3. Киркутис А.А., Римша Э.Д., Навяраускас Ю.В. Методика применения чреспищеводной электростимуляции сердца // Каунас. - 1990.- 82 с.
4. Кушаковский М.С. Аритмии сердца (Расстройства сердечного ритма и нарушения проводимости. Причины, механизмы, электрокардиографическая и электрофизиологическая диагностика, клиника, лечение). - СПб.: Фолиант, 1999- 640 с.
5. Медведев М.М. Диагностика пароксизмальной реципрокной атриовентрикулярной узловой тахикардии / // Вестник аритмологии, 2003, - № 33, - с. 66-80.
6. Медведев М.М. Пробы с аденозинтрифосфатом в комплексной диагностике синдрома Вольфа-Паркинсона-Уайта // Вестник аритмологии, 2005, №41, с. 51-58.
7. Римша Э.Д. Методика чреспищеводного электрофизиологического исследования сердца при тахикардиях. В кн.: Материалы II-й Всесоюзной школы-семинара по ЭС сердца. Каунас, 1983; 124-128.
8. Чирейкин Л.В., Шубик Ю.В., Медведев М.М., Татарский Б.А. Чреспищеводная электрокардиография и электрокардиостимуляция // СПб - 1999. - 150 с.
9. Шубик Ю.В. Неинвазивное электрофизиологическое исследование при аномалиях проводящей системы сердца (атлас) // СПб. - 1999.- 84 с.
10. Akhtar M, Jazayeri MR, Sra J et al. Atrioventricular nodal reentry: clinical, electrophysiological, and therapeutic considerations // *Circulation* 1993; 88: 282-295.
11. Arruda MS, McClelland JH, Wang X, et al. Development and validation of an ECG algorithm for identifying accessory pathway ablation site in Wolff-Parkinson-White syndrome // *J Cardiovasc Electrophysiol* 1998;9:2-12.
12. Belhassen B, Fish R, Viskin S, et al. Adenosine-5'-triphosphate test for the non-invasive diagnosis of concealed accessory pathway. *J Am Coll Cardiol* 2000;36:803-10.
13. Cohen T.J., Tucker K.J., Abbott J.A. et al. Usefulness of adenosine in augmenting ventricular preexcitation for noninvasive localization of accessory pathways // *Am. J. Cardiol.* 1992 May 1; 69(14): 1178-85.
14. Garratt C.J., Antoniou A., Griffith M.J. et al. Use of intravenous adenosine in sinus rhythm as a diagnostic test for latent preexcitation // *Am. J. Cardiol.* 1990 Apr 1; 65 (13): 868-73.
15. Perrot B., Clozel J.P., Faivre G. Effect of adenosine triphosphate on the accessory pathways // *Eur. Heart J.* 1984 May; 5(5): 382-93.
16. Rinne C., Sharma A.D., Klein G.J. et al. Comparative effects of adenosine triphosphate on accessory pathway and atrioventricular nodal conduction // *Amer. Heart J.-* 1988.- V. 115.- N.5.- P.1042-1047.
17. Shilling RJ Which patient should be referred to an electrophysiologist: supraventricular tachycardia // *Heart;* 2002; 87: 299-304.
18. Wolff L, Parkinson J, White PD. Bundle-branch block with short PR interval in healthy young people prone to paroxysmal tachycardia // *Am Heart J* 1930;5:685-704.