

А.Ш.Ревишвили, Ф.Г.Рзаев, К.В.Давтян,  
Е.З.Лабарткава, Г.Д.Чхолария, Г.Р.Мацонашвили

## НЕПРЕРЫВНО-РЕЦИДИВИРУЮЩАЯ НАДЖЕЛУДОЧКОВАЯ ТАХИКАРДИЯ С ДЛИННЫМ R-P И КОРОТКИМ P-R ИНТЕРВАЛОМ. ЧТО ЯВЛЯЕТСЯ СУБСТРАТОМ ДАННОЙ АРИТМИИ?

ИЦССХ им. А.Н.Бакулева РАМН, Москва, Россия

Приводятся результаты эндокардиального электрофизиологического исследования и радиочастотной катетерной абляции 6-ти месячной пациентки, страдающей пароксизмами наджелудочковой тахикардии с длинным RP интервалом, ранее прооперированной по поводу скрытого синдрома WPW.

**Ключевые слова:** синдром Вольфа-Паркинсона-Уайта, пучки Махайма, пароксизмальная наджелудочковая тахикардия, электрофизиологическое исследования, радиочастотная катетерная абляция.

The results of endocardial electrophysiological study and radiofrequency catheter ablation are presented of a 6-month-old female patient with paroxysmal supraventricular tachycardia with long RP interval operated earlier because of the latent WPW-syndrome with the right inferior paraseptal location of the accessory pathway.

**Key words:** Wolff-Parkinson-White syndrome, accessory pathways, Maheim bundle, paroxysmal supraventricular tachycardia, electrophysiological studies, radiofrequency catheter ablation.

Наджелудочковые тахикардии (НЖТ) в зависимости от соотношений R-P и P-R интервалов могут быть разделены на две основные группы: НЖТ с коротким RP интервалом и НЖТ с длинным RP интервалом [1]. НЖТ с узкими комплексами QRS и длинным R-P интервалом электрокардиографически характеризуется регистрацией P зубца во второй части цикла аритмии, непосредственно перед последующим комплексом QRS и имеет короткий P-R интервал. Она включает разные нозологические формы (синусовую, предсердную тахикардию, НЖТ, связанные со скрытыми медленными дополнительными путями проведения и пучками Махайма, атипичную атриовентрикулярную узловую тахикардию), механизмом которых могут являться нарушения формирования импульсов (аномальный автоматизм и/или триггерная активность) или нарушения проводимости (re-entry аритмии).

Больная А., 6 мес., поступила в отделение с жалобами на приступы учащенного, ритмичного сердцебиения (рис. 1), имеющего непрерывно-рецидивирующий характер. Отмечались множественные эпизоды самостоятельного купирования аритмии и последующие возобновления приступов на синусовом ритме. 3 месяца назад в нашей лаборатории проведено электрофизиологическое исследование (ЭФИ) и радиочастотная абляция (РЧА) по поводу скрытого синдрома WPW, субстратом которого явилось дополнительное предсердно-желудочковое соединение (ДПЖС) правой нижней парасептальной локализации. Однако, после первой процедуры, спустя 80 дней, наблюдался рецидив аритмий. Предварительный диагноз: синдром предвозбуждения желудочков,

скрытый синдром WPW, медленный ДПЖС правой нижней парасептальной локализации, состояние после ЭФИ, РЧА, рецидив аритмии.

### Электрофизиологическое исследование

Больная была доставлена в операционную на НЖТ с ЧСС = 200 уд/мин, имеющей непрерывно-рецидиви-

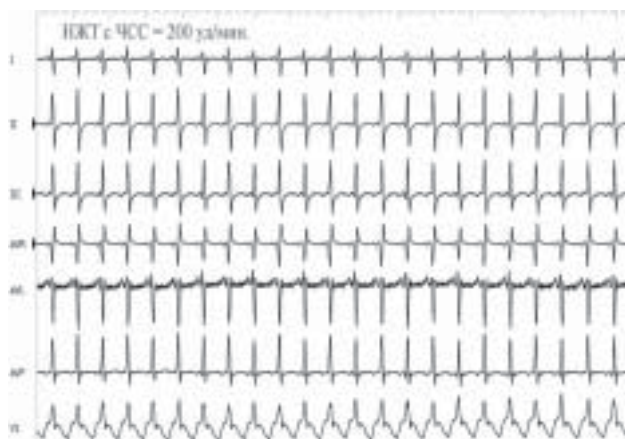


Рис. 1. ЭКГ. НЖТ с длинным R-P интервалом.

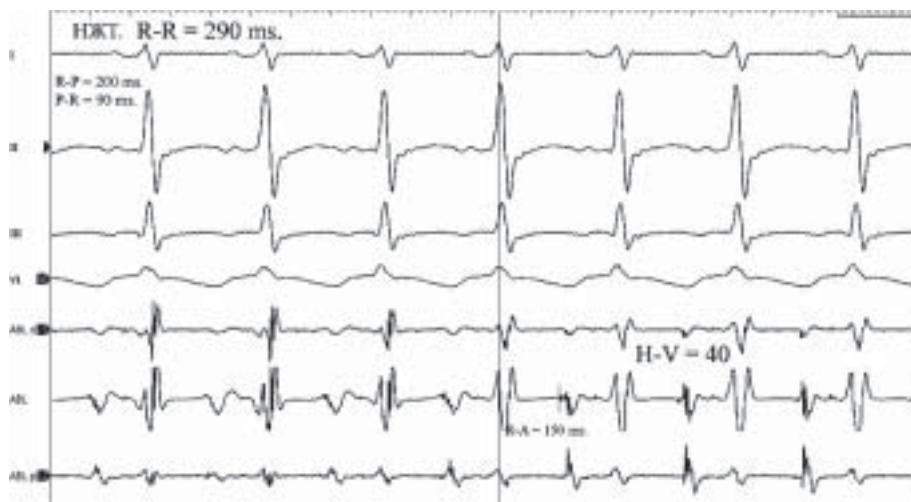

Рис. 2. НЖТ- с ДЦ 290 мс. Здесь и далее сверху вниз показаны ЭКГ отведения: I, II, III, и VI; электрограммы: с 1-2, 1-3 и 3-4 полюсов абляционного электрода. Абляционный электроде установлен в позиции п. Гиса.

рующийся характер. После пункции бедренной вены в правое предсердие (ПП) был проведен 4-х полюсный конвекционный абляционный электрод *Marinr* (*Medtronic*) 5F. Первоначально (учитывая данные предыдущей процедуры) аритмия была расценена как ортодромная атриовентрикулярная (АВ) реципрокная тахикардия, ретроградным коленом которой представлялся скрытый медленный ДПЖС правой нижней парасептальной локализации. Длительность цикла (ДЦ) аритмии составила 290 мс, Н-В интервал = 40 мс. R-A интервал в области быстрых путей составил 150 мс. (рис. 2). Прокаттирована правая АВ борозда для определения места ретроградного прорыва предсердной активности, который отмечался в заднесептальной области треугольника Коха в проекции медленных путей, с самым коротким R-A интервалом равным 110 мс. и записью многокомпонентного А спайка (рис. 3). Наличие фрагментированного предсердного компонента было расценено как результат предыдущих РЧА.

Во время процедуры неоднократно отмечалось развитие вентрикулоатриальной (ВА) диссоциации с расхождением компонентов «фрагментированной» предсердной активности (рис. 4). Один из них, совпадающий с Р зубцом, был расценен как А спайк предсердной активности, а второй спайк (SP), совпадающий с Т зубцом четко фиксированным R-SP интервалом - как спайк реполяризации. Однако, во время тахикардии в момент уменьшения R-R интервала (без изменений ширины QRS комплекса) в ответ на преждевременную предсердную активность, вызванную механически при картировании области быстрых путей, произошло нарастание R-SP интервала на 40 мс. (рис. 5).

Для дальнейшей дифференциальной диагностики были использованы одиночные

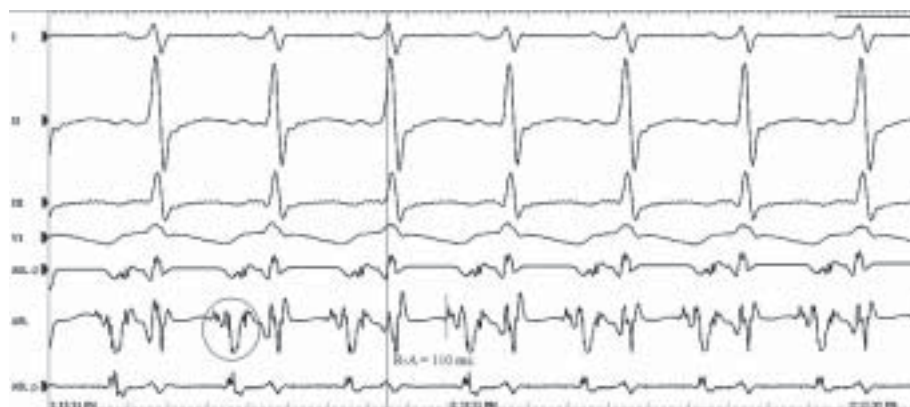

Рис. 3. НЖТ с ДЦ 290 мс. Здесь и на рис. 4-5 абляционный электрод установлен в области медленных путей. Кругочком обведена многокомпонентная фрагментированная предсердная активность.

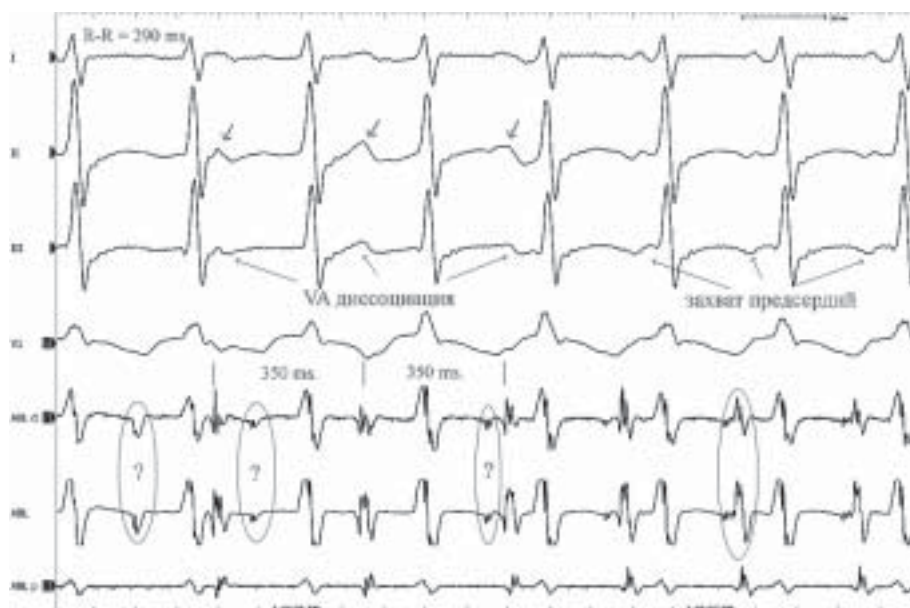


Рис. 4. НЖТ с ДЦ 290 мс. В момент VA диссоциаций расхождение компонентов «фрагментированной предсердной активности», в предсердиях ритм синусовый с ДЦ = 350 мс. Кругочками указаны SP-потенциалы совпадающие с Т зубцами, линиями - А спайки совпадающие с Р зубцами.

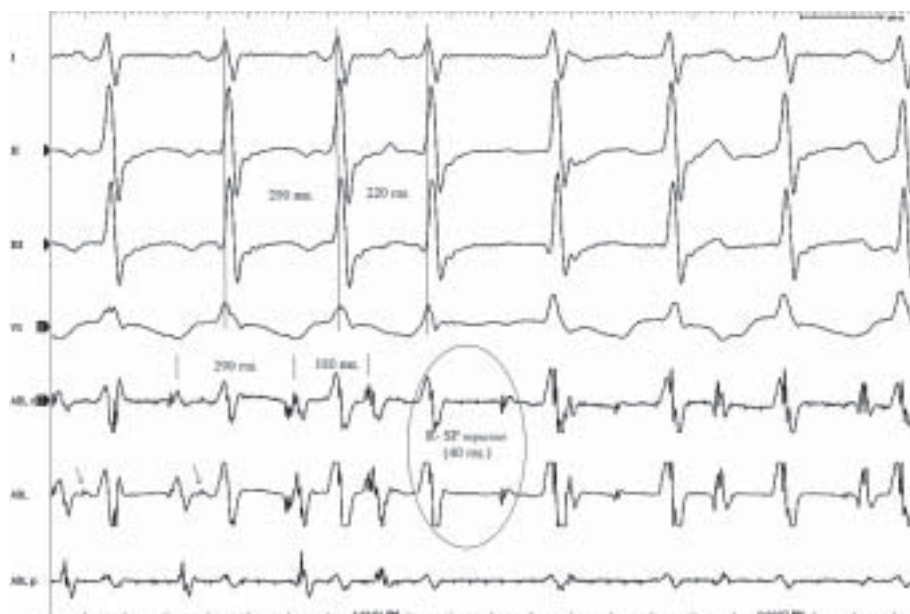
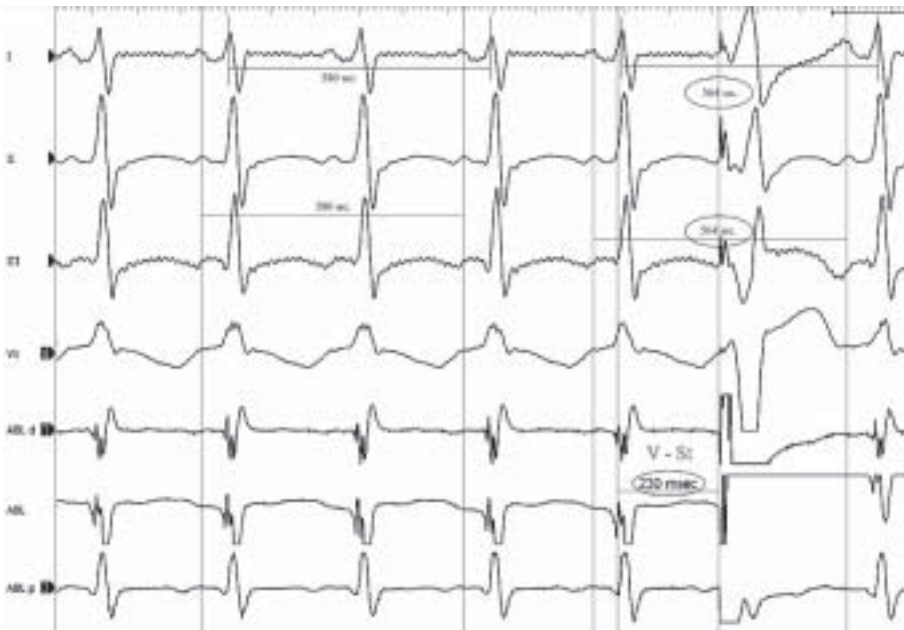


Рис. 5. НЖТ с ДЦ 290 мс. В ответ на уменьшение предшествующего R-R интервала происходит нарастание R-SR интервала.





**Рис. 6.** НЖТ с ДЦ 290 мс. Абляционный электрод установлен в ПЖ. В ответ на желудочковый экстрасимул происходит уменьшение R-R и A-A интервала.

желудочковые экстрасимулы, в ответ на которые отмечалось уменьшение R-R интервала - перезапуск аритмии, а в момент отсутствия ВА диссоциации - уменьшение A-A интервала (рис. 6).

#### ОБСУЖДЕНИЕ

Дифференциальная диагностика проводилась методом исключения на основании параметров полученных во время исследования. Морфология Р зубцов (-/+ в нижних отведениях) полностью исключают синусовую тахикардию. ВА диссоциация без изменения морфологии комплексов QRS и ДЦ аритмии, с соотношением R-R интервал < A-A интервала исключает эктопическую предсердную тахикардию и ортодромную тахикардию, обусловленную скрытым медленным ДПЖС.

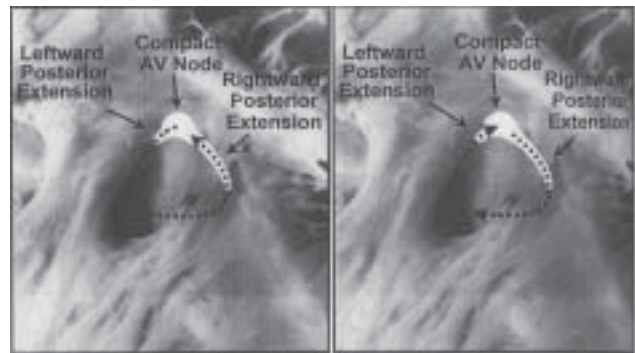
Атипичная fast-slow АВ узловая реципрокная тахикардия (АВУРТ) в большей степени имеет пароксизмальный характер и для индукции нуждается в присутствии экстрасистолы. Теоретически, представляется возможным принятие непрерывно-рецидивирующего характера при отсутствии антеградного вхождения синусовых импульсов в медленные пути. ВА диссоциация во время АВУРТ встречается редко и подтверждая то, что в некоторых случаях круг re-entry может содержаться в огражденных анатомических участках, не указывает на полное отсутствие активного участия в аритмии всего предсердного миокарда [2, 3].

Основным электрофизиологическим методом позволяющим дифференцировать субстрат ретроградного колена круга re-entry реципрокных НЖТ является нанесение одиночных желудочковых экстрасимулов (ЖЭ) в момент рефрактерности системы Гис-Пуркинье (ГП). Наличие одного картирующего электрода в полости сердца не дает возможность проведения данного исследования с одномоментной записью спайка пучка Гиса для исключений изменений со стороны Н-Н интервала. Современные знания механизмов АВУРТ указывают на присутствие длинного дистального общего тракта (от

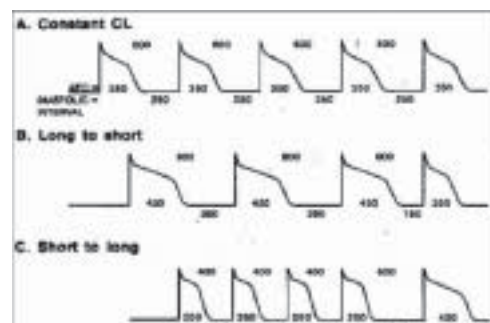
дистального соединения двух путей до пучка Гиса) во время fast-slow аритмии, поскольку перезапуск аритмии представляется невозможным без сближения Н-Н интервал не менее, чем на 30-60 мс, этим подчеркивая его сходство с slow-slow АВУРТ. Заманчивой гипотезой является круговое движение импульсов между левосторонними и правосторонними медленными путями АВ узла во время fast-slow аритмии [4] (рис. 7).

Учитывая выше указанные данные, в совокупности с изменениями A-A / R-R интервалов, полученных в ответ на ЖЭ, можно исключить АВУРТ. На рис. 5 видно, что интервал сцепления ЖЭ составил 230 мс, то есть захват желудочков происходит на 60 мс. раньше спонтанного ритма. Даже, допуская наличие одинаковых скоростей проведения импульсов по системе ГП, как в антеградном (H-V = 40 мс), так и в ретроградном направлениях, максимальное уменьшение Н-Н интервала, которое можно было достичь - 20 мс. Соответственно, перезапуск аритмии с уменьшением A-A на 16 мс в данной ситуации был бы возможен только при наличии короткого дистального

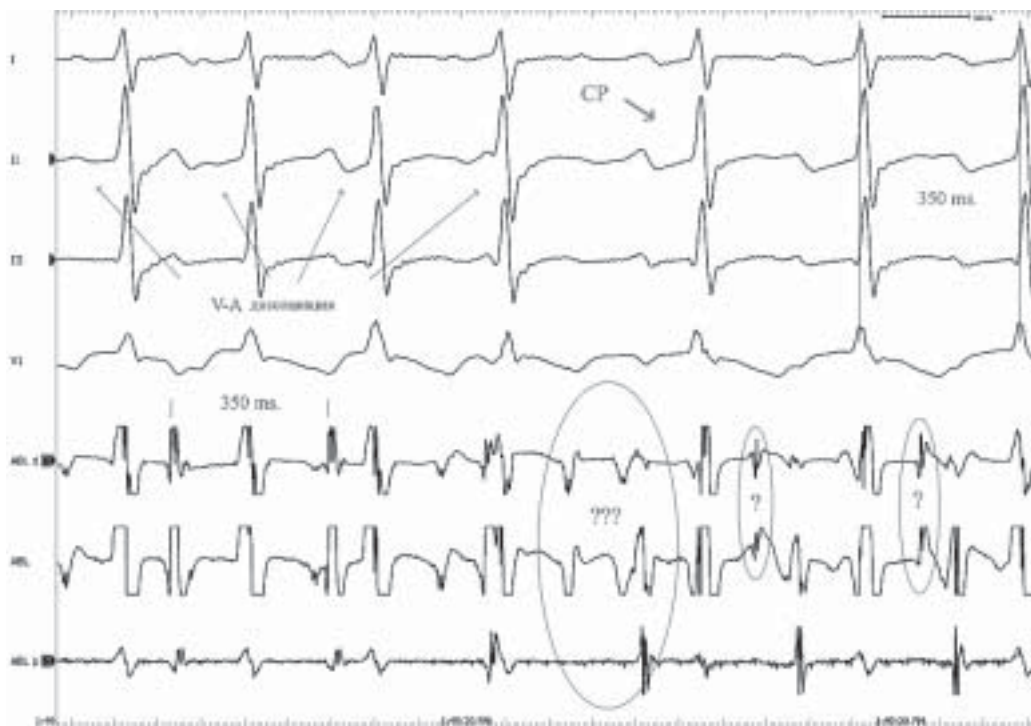
исходит на 60 мс. раньше спонтанного ритма. Даже, допуская наличие одинаковых скоростей проведения импульсов по системе ГП, как в антеградном (H-V = 40 мс), так и в ретроградном направлениях, максимальное уменьшение Н-Н интервала, которое можно было достичь - 20 мс. Соответственно, перезапуск аритмии с уменьшением A-A на 16 мс в данной ситуации был бы возможен только при наличии короткого дистального



**Рис. 7.** Механизмы атипичных форм АВУРТ.



**Рис. 8.** Электрофизиологические свойства в клетках с быстрым электрическим ответом. (A) - продолжительность потенциала действия (APD) и диастолического интервала (Diastolic interval) при стабильной ДЦ (Constant CL) базисного ритма. (B) - длинный-короткий цикл (Long to short). (C) - короткий-длинный цикл (Short to long).

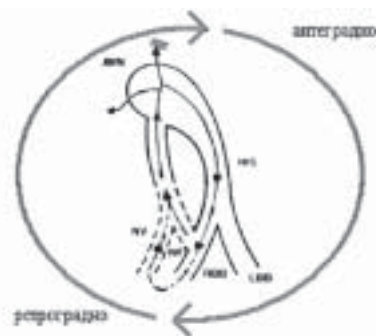


**Рис. 9.** НЖТ с VA диссоциацией и с ДЦ 290 мс. Абляционный электрод установлен в нижне-септальной области треугольника Коха. Механическое купирование аритмий и запись «М» потенциала так называемых трактов «Махайма».

общего тракта и/или при полном его отсутствии (свойства характерные для типичной slow-fast АВУРТ).

Дополнительные тракты, так называемые «тракты Махайма», возникающие из атрио-вентрикулярного узла встречаются очень редко. Однако они всегда должны быть рассмотрены при узко-комплексных и/или преэкситационных НЖТ имеющих ВА диссоциацию. Их причастность к аритмии, в качестве ретроградного колена, подтверждается возможностью перезапуска тахикардии желудочковым экстрастимулом, нанесенным в момент рефрактерности пучка Гиса [5].

На основании проведенной дифференциальной диагностики наш клинический диагноз следующий: Скрытый синдром предвозбуждения - дополнительный нодофасцикулярный или нодовентрикулярный тракт «Махайма». Наше внимание привлек спайк, первоначально принятый за спайк реполяризации. Однако, нарастание R-SP интервала в ответ на уменьшение R-R (рис. 5) позволило признать происхождение данной активности как результат прохождения возбуждения через структуру входящую в круг re-entry и обладающую медленными и декрементными свойствами ретроградного проведения, тем



**Рис. 10.** Схематическое изображение антеградного и ретроградного колена круга re-entry.

На синусовых комплексах спайк регистрировался после желудочковой активности с огромным P-SP интервалом. Данная активность была верифицирована как спайк тракта Махайма - «М» потенциал. РЧА в вышеуказанной зоне оказалась эффективной. Круг re-entry схематически представлен на рис. 10. Определить место дистального внедрения данного тракта представляется невозможным из-за отсутствия антеградного захвата желудочков.

#### ЛИТЕРАТУРА

1. Douglas P. Zipes: Clinical Application of the Electrocardiogram. // Journal of the American College of Cardiology. 2000; 36: 1746-48.
2. Mignone RJ, Wallace AG: Ventricular echoes: Evidence for dissociation of conduction and reentry within the AV node. // Circ Res. 1966, 19: 638-49.
3. Josephson ME, Castor JA: Paroxysmal supraventricular tachycardia: Is the atrium a necessary link? // Circulation 1976, 54: 430-35.
4. Douglas P. Zipes; Jose Jalife: Cardiac Electrophysiology. From Cell To Bedside. Edition 4. pp 537-57. 2004. Philadelphia. USA.
5. Hamdan MH, Kalman JM, et al. Narrow complex tachycardia with VA block. Pacing // Clin Electrophysiol 1998; 21: 1196.
6. Josephson ME. Clinical Cardiac Electrophysiology. Techniques and Interpretations. Third Edition. pp. 19-67. 2002. Philadelphia. USA.