

ОРИГИНАЛЬНЫЕ ИССЛЕДОВАНИЯ

А.Ш.Ревишвили, Ф.Г.Рзаев, Р.Ю.Снегур, Е.З.Лабарткава

АЛГОРИТМ ТОПИЧЕСКОЙ ДИАГНОСТИКИ ПРАВОЖЕЛУДОЧКОВЫХ АРИТМИЙ

НЦ ССХ им. А.Н.Бакулева, РАМН, Москва

С целью составления алгоритма электрокардиографической топической диагностики различных аритмогенных зон, локализованных в миокарде правого желудочка обследовано и прооперировано 174 пациента с правожелудочковыми аритмиями.

Ключевые слова: правый желудочек, желудочковые аритмии, электрокардиография, топическая диагностика, алгоритм, электроанатомическое картирование

To create the algorithm for topical diagnostics of arrhythmogenic areas localized in the right ventricle myocardium, one hundred seventy-four patients with right ventricular arrhythmias were examined.

Key words: right ventricle, ventricular arrhythmias, electrocardiography, topical diagnostics, algorithm, electro-anatomic mapping

Прогресс интервенционной аритмологии, обусловленный накоплением значительного опыта и появлением новых технологий, позволяющих точно визуализировать аритмогенную зону и распространение волны возбуждения, дает возможность в настоящее время подойти к вопросам топического диагноза на качественно новом уровне. Современное состояние клинической аритмологии базируется на огромном опыте хирургических, интервенционных и неинвазивных данных, и этот опыт насчитывает уже несколько десятилетий.

Первое упоминание о субстрате аритмии и локализации его в желудочках сердца принадлежит О.Сouch, когда в 1959 году он опубликовал статью об успешной резекции аневризмы левого желудочка с радикальным устранением стабильной мономорфной желудочковой тахикардии [13, 3]. В конце 70-х М. Josephson и соавт. разработали методику эндокардиального картирования желудочков и программированной электрической стимуляции сердца у больных с ишемическими желудочковыми тахикардиями [14, 15]. В 1989 году D.Kuchar и соавт. опубликовали алгоритм топической диагностики левожелудочковых аритмий, разработанный при интраоперационном и эндокардиальном картировании левого желудочка у пациентов с ишемической болезнью сердца (ИБС) [16] (рис. 1).

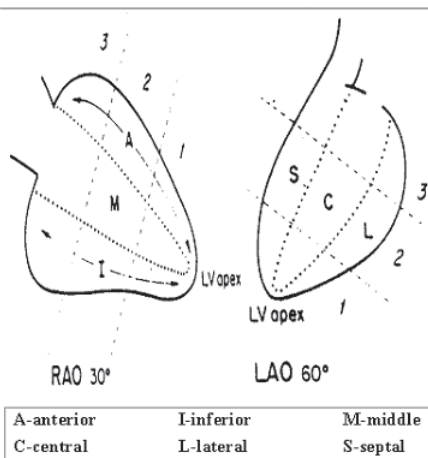
Этап изучения топографического расположения зон аритмий в правом желудочке (ПЖ) начался с развитием интервенционной аритмологии. В 1993 году D.Wilber разработал рентгенанатомическую классификацию определения локализации аритмий в ПЖ сердца [17, 18]. R.L.Jadonath и соавт. в 1995 году продемонстрировали алгоритм, позволяющий определять по ЭКГ критериям локализацию аритмогенного очага в септальной части выводного отдела ПЖ [17]. Т.Shima и соавт. в 1998 году провели сравнительный анализ мор-

фологий аритмических QRS комплексов в I стандартном отведении поверхностной ЭКГ при эндокардиальной стимуляции септальной и свободной стенки выводного отдела ПЖ [20]. S.Kamakura и соавт. в 1998 году представили возможные варианты электрокардиограмм (морфологию эктопических QRS комплексов) у пациентов с правожелудочковыми аритмиями на основании эндокардиального картирования базальных отделов желудочков сердца [21].

В НЦ ССХ им А.Н.Бакулева на период с 1987 по 1998 год для выявления аритмогенных зон использовалось поточечное эпикардиальное картирование правого и левого желудочков [2, 4, 5], а с середины 1998 года применялось одномоментное мультиэлектродное эпикардиальное картирование. Запись 128 электрограмм получали при помещении сердца в специальный мультиэлектродный чехол с построением топографической карты зон активации аритмии [4, 5, 6] (рис. 2).

С внедрением в клиническую практику нефлюороскопической системы трехмерного картирования

АЛГОРИТМ ТОПИЧЕСКОЙ ДИАГНОСТИКИ ЛЕВОЖЕЛУДОЧКОВЫХ АРИТМИЙ



Kuchar D. et al; 1989

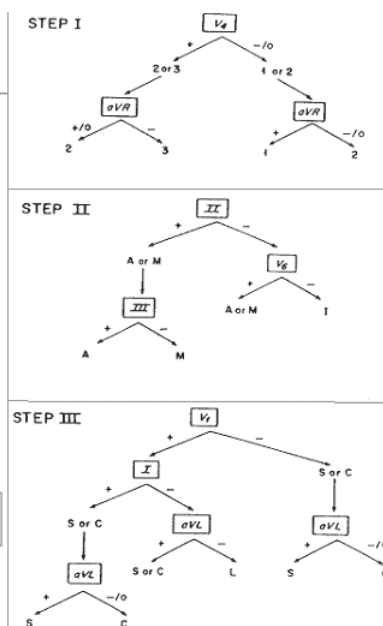


Рис. 1. Алгоритм топической диагностики левожелудочковых аритмий.

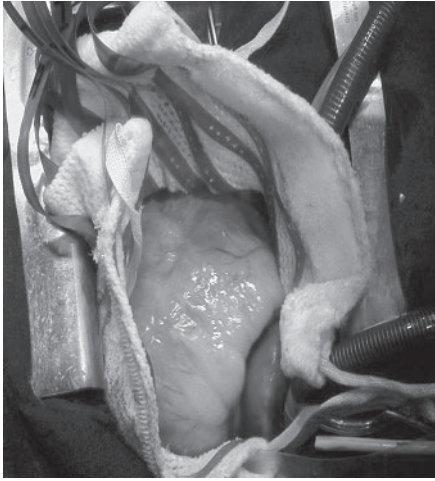


Рис. 2. Мультиэлектродное поверхностное картирование сердца.

«CARTO» (Biosense Webster, USA) появилась возможность визуализировать зону аритмии и качественно ее картировать. S.Dixit в 2003 году и K.Azegami в 2005 году проанализировали ЭКГ критерии аритмий из выводного отдела ПЖ на основании стимуляционного картирования с построением электроанатомических карт [22, 23].

Целью исследования являлось составление алгоритма электрокардиографической топической диагностики различных аритмогенных зон, локализованных в миокарде правого желудочка, аналогичного существующему для левого желудочка сердца (по Kuchar).

МАТЕРИАЛ И МЕТОДЫ ИССЛЕДОВАНИЯ

В отделении хирургического лечения тахикардии НЦ ССХ им. А.Н.Бакулева за период с 1998 по 2006 год обследовано и прооперировано 174 пациента с правожелудочковыми аритмиями (66 мужчин и 108 женщин), средний возраст которых составил $37 \pm 14,6$ лет. В основу наших исследований, легли базовые принципы электрокардиографии. Известно, что электрокардиограмма представляет кривую, отражающую динамику проекции суммарного вектора электродинамической силы сердца (ЭДС) на отведения в течение последовательных сердечных циклов. Векторный анализ кардиограмм, предложенный Эйнтховеном в 1913 году [24], заключается в определении по морфологии комплексов QRS, пространственного направления и величины суммарного вектора сердца в любой момент возбуждения [9]. Векторографический закон, отраженный в математических формулах: $I+III=II$, $aVR=-(I+II)/2$, $aVL=I-II/2$, $aVF=II-I/2$, $aVR+aVL+aVF=0$ [12], указывает на взаимозависимость суммарного значения амплитуд QRS комплексов в отведениях ЭКГ.

Для создания алгоритма у пациентов проанализированы ЭКГ-критерии: определялась электрическая ось сердца на эктопическом желудочковом комплексе, и производился анализ морфологий QRS комплексов правожелудочковых аритмий с сопоставлением выявленных локализаций при инвазивном электрофизиологическом исследовании с зонами эффективной абляции. ЭКГ критерии пациентов с данной патологией соответствовали закону Эйнтховена, а суммарная ам-

плитуда аритмических комплексов находилась в математической зависимости данных формул. Виды отклонения основной (синусовой комплекс) электрической оси сердца и блокады проводящей системы сердца не изменяли вектор, амплитуду и морфологию аритмических комплексов (рис. 3).

Статистическая обработка данных проводилась с использованием определения стандартных значений, стандартных отклонений, среднеквадратических ошибок, критерия достоверности различий двух средних значений Стьюдента и критерия качественной оценки независимых выборок χ^2 .

ПОЛУЧЕННЫЕ РЕЗУЛЬТАТЫ

У пациентов с аритмией из выводного отдела ПЖ ($n=150$) угол α составил от $+60^\circ$ до $+120^\circ$ (рис. 4). Для аритмий из заднесептальной стенки выводного отдела ПЖ ($n=30$) амплитуда аритмических комплексов во II отведении была равна амплитуде QRS комплексов в III отведении ($R_{III}=R_{II}$), ($R_{III}-R_{II}=0=R_I$). При локализации в переднесептальной стенке ($n=80$) амплитуда

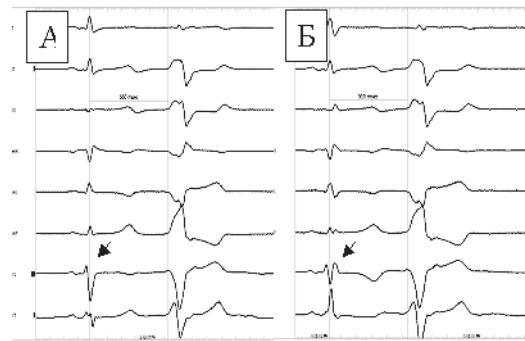


Рис. 3. ЭКГ пациентки 16 лет с ЖЭ из аритмогенного очага ВОПЖ: А - синусовый ритм и ЖЭ, Б - при проведении электрода развивается механическая блокада ПНПГ без изменения морфологии QRS комплекса ЖЭ.

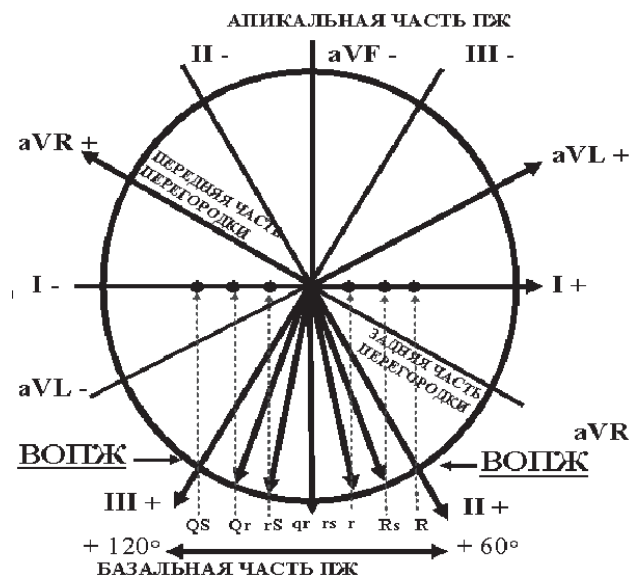


Рис. 4. Электрическая ось сердца аритмий из выводного отдела ПЖ с проекцией векторограммы на I стандартное отведение и формированием аритмических QRS комплексов.

литуда желудочковых комплексов III отведения была больше амплитуды II отведения ($R_{III} > R_{II}$), ($R_{III} - R_{II} = -RI$). Для аритмических комплексов из латеральной (париетальной) стенки ($n=40$), амплитуда QRS во II отведении была больше, чем в III отведении ($R_{II} > R_{III}$), ($R_{II} - R_{III} = RI$) (табл. 1). Для переднесептальной стенки средняя разница амплитуд QRS во II и III отведении составила $-0,5 \pm 0,71$ мВ, для заднесептальной стенки $-0,13 \pm 0,2$ мВ, переднелатеральной стенки ($n=35$) $0,82 \pm 0,55$ мВ, заднелатеральной стенки ($n=5$) $0,4 \pm 0,18$ мВ, ($p < 0,001$) (рис. 5). Специфическим критерием в дифференциации заднелатеральной стенки от переднелатеральной является положительное значение сумм амплитуд аритмических QRS комплексов в aVL отве-

Таблица 1.
Сравнительный анализ амплитуд во II и III отведении у пациентов с ЖА из ВОПЖ

Стенки ВОПЖ	Латеральная	Передне-септальная	Задне-септальная
Соотношения	$R_{II} > R_{III}$	$R_{III} > R_{II}$	$R_{III} = R_{II}$
Значения	40/40 (100%)*	77/80 (96,3%)*	28/30 (93,3%)*

* - $p < 0,05$

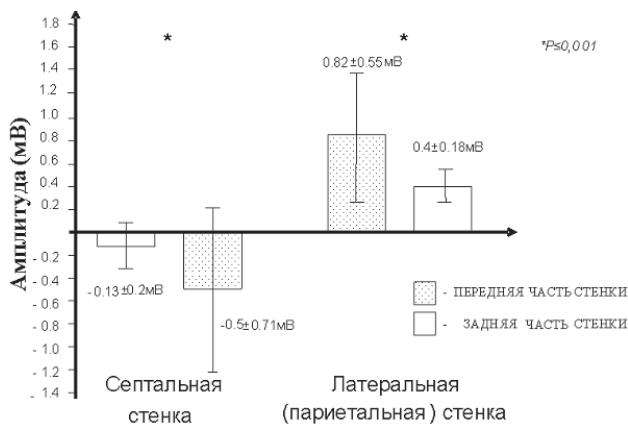


Рис. 5. Среднее значение амплитуд I отведения поверхностной ЭКГ у пациентов с ЖА из выводного отдела ПЖ.

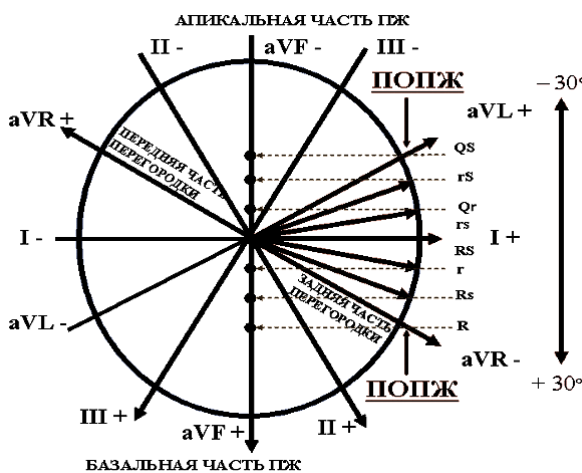


Рис. 6. Электрическая ось сердца аритмий из приточного отдела ПЖ с проекцией векторограммы на aVF отведение и формированием аритмических QRS комплексов.

дении, где среднее значение составило $0,62 \pm 0,32$ мВ, что является диагностически значимым ($p < 0,05$).

При локализации аритмогенного очага в приточном отделе ПЖ ($n=18$) угол α составил от $+30^\circ$ до -30° (рис. 6). Для аритмий из передней стенки данного отдела ($n=6$) на ЭКГ были характерны морфологии типа R, Rs в отведении aVF, где средняя амплитуда составила $0,6 \pm 0,3$ мВ. Для аритмий из нижней (диафрагмальной) стенки ($n=8$) в отведении aVF были характерны эктопические QRS комплексы типа QS и rS, средняя амплитуда которых составила $-0,66 \pm 0,3$ мВ. Желудочковым аритмиям септальных локализаций приточного отдела ПЖ ($n=4$) в aVF отведении были свойственны морфологии QRS типа rs, QS, со средним значением амплитуд $-0,38 \pm 0,35$ мВ, что явилось достоверно значимым ($p < 0,001$) (рис. 7). При сравнительном анализе амплитуд комплексов QRS в отведении aVF с локализацией эктопического очага в септальной и нижней стенках приточного отдела ПЖ достоверных различий не выявлено ($p > 0,05$).

Для аритмогенных очагов, локализованных в трабекулярном отделе ПЖ ($n=6$) угол α составил от -30° до -90° (рис. 8). При локализации аритмии в передней стенке трабекулярного отдела ($n=2$) QRS комплексы в отве-

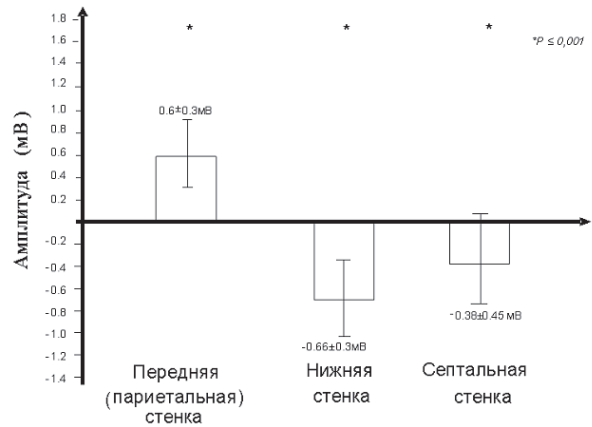


Рис. 7. Среднее значение амплитуд aVF отведения поверхностной ЭКГ у пациентов с ЖА из приточного отдела ПЖ.

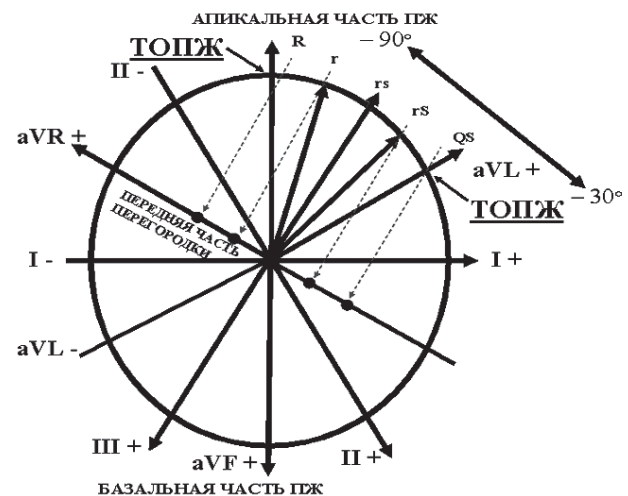


Рис. 8. Электрическая ось сердца аритмий из трабекулярного отдела ПЖ с проекцией векторограммы на aVR отведение и формированием аритмических QRS комплексов.

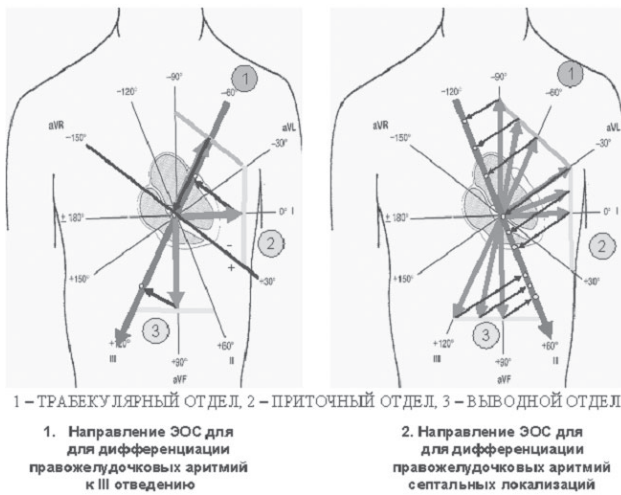


Рис. 9. Проекция суммарного вектора комплексов QRS аритмий из выводного, приточного и трабекулярного отделов ПЖ на оси II и III стандартного отведения.

дении aVR имели вид QS морфологии, со средней амплитудой $-0,4 \pm 0,1$ мВ. Аритмиям из септальной стенки данного отдела ($n=4$) в отведении aVR наблюдались морфологии QRS типа r и R, со средней амплитудой $0,7 \pm 0,3$ мВ.

Анализ положительного суммарного значения амплитуд QRS комплекса III стандартного отведения для аритмий из выводного отдела определял специфическое значение для данного отдела ПЖ. На рис. 9 представлены проекции суммарного вектора комплексов QRS аритмий из выводного, приточного и трабекулярного отделов ПЖ на оси II и III стандартного отведения.

Поиск вариантов не дифференцируемых ЭКГ критериев для топического диагноза правожелудочковых

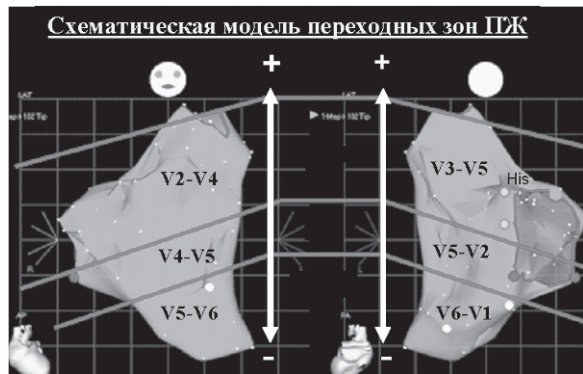

Рис. 10. Схематическая модель переходных зон ПЖ.

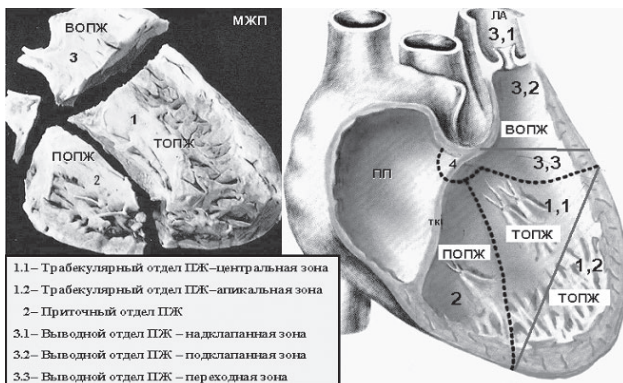


Рис. 11. Анатомическая классификация.

аритмий определял значимость в анализе электрической оси сердца на горизонтальной плоскости. Проводить запись кардиограмм с учетом грудных отведений впервые предложил E. Wilson в 1946 году [27]. В середине 20 века появилось понятие переходной зоны, отражающее нулевое значение при суммации амплитуд зубцов QRS комплекса грудного отведения. Переходной зоной называется плоскость, пересекающая грудную клетку и перпендикулярная пространственному направлению среднего суммарного вектора сердца (Grant., 1957) [26]. Оценку распределения переходной зоны для аритмий из выводного отдела ПЖ исследовал S. Kamakura в 1998 году [21].

Используя эндокардиальное картирование ПЖ с помощью системы CARTO, и сравнивая кардиограммы пациентов с правожелудочковыми аритмиями, мы отобрали переходные зоны ПЖ на электроанатомической карте (рис. 10). Для правожелудочковых аритмий из латеральной (париетальной) стенки выводного отдела ПЖ переходная зона располагалась в отведении V2-V4, приточного отдела в V4-V5, трабекулярного отдела в V5-V6 отведениях. Септальным локализациям аритмий из выводного отдела ПЖ было характерно расположение переходных зон в отведениях V3-V5, для приточного отдела в V5-V2, трабекулярного отдела в V6-V1 отведениях.

Анализ положительного суммарного значения амплитуд эктопического QRS комплекса в V5 грудном отведении для аритмий из выводного отдела ПЖ определял специфичность критерия в алгоритмическом поиске, а отрицательное значение являлось специфичным для аритмий из трабекулярного отдела ПЖ (табл. 2).

Использование навигационной системы трехмерного картирования CARTO в лечении желудочковых аритмий

В отделение хирургического лечения тахикардий НИЦ ССХ им. А.Н.Бакулева для картирования желудочковых аритмий и нанесения РЧ-аппликаций применяется нефлюороскопическая навигационная система трехмерного картирования CARTO™. Возможность данной технологии позволяют использовать её для интервенционного лечения сложных желудочковых аритмий (очаги, локализующиеся в трабекулярном или приточном отделе, и с широкой аритмогенной зоной). За пятилетний период использования нефлюороскопической системы было прооперировано 10 человек с правожелудочковыми аритмиями: 3 человека с аритмией из выводного отдела, 6 человек из приточного отдела и 1 человек из трабекулярного отдела ПЖ. Также проводилась эндокардиальная стимуляция ПЖ на электроанатомической карте в 150 точках. Для каждого отдела определены ЭКГ критерии дифференциальной диагностики: выводному отделу ПЖ оказались специфическими I,

Таблица 2.

Оценка положительного суммарного значения амплитуд отведения V5 для аритмий из ПЖ

Отделы ПЖ	Выводной	Приточный	Трабекулярный
Значения	150/150 (100 %)*	18/11 (61 %)*	6/0 (0 %)*

* - $p < 0,05$

aVL и V5 отведения, приточному отделу aVF, V2, V5 отведения, трабекулярному отделу aVR, V5 отведения.

Анатомическая классификация правого желудочка

Правый желудочек сердца состоит из трех отделов: приточного (синусного), трабекулярного (мышечного) и выводного (правый артериальный конус) (рис. 11). Границы между отделами в полости желудочка проходят по условным плоскостям перпендикулярно направленным к перегородке. Основание плоскости, отделяющей приточный отдел от трабекулярного, проходит по месту прикрепления хорд септальной створки трикуспидального клапана к межжелудочковой перегородке. Линия, отделяющая трабекулярный отдел от выводного, проходит в горизонтальном направлении от передней комиссуры трикуспидального клапана к началу септальной стенки выводного отдела ПЖ [1].

Для удобства картирования в приточном отделе ПЖ мы выделили три стенки: переднюю, нижнюю (диафрагмальную) и септальную. Острый угол сердца отделяет переднюю стенку приточного отдела от нижней (диафрагмальной) стенки. Септальная стенка приточного отдела ПЖ является заднесептальной частью межжелудочковой перегородки. Аритмии приточного отдела ПЖ встречаются редко ($n=18$) и располагаются подклапанно, по периметру трикуспидального кольца. В трабекулярном отделе ПЖ мы выделили две зоны (центральную и апикальную) и две стенки (переднюю и септальную). В данном отделе аритмогенные очаги встречаются редко и располагаются в трабекулярной структуре ПЖ. В выводном отделе ПЖ мы выделили три зоны (надклапанную, подклапанную и переходную) и четыре стенки (заднесептальную, переднесептальную, переднепарietальную (переднелатеральную) и заднепарietальную (заднелатеральную).

Надклапанная зона выводного отдела ПЖ - область, располагающаяся над клапаном легочного ствола; аритмогенные очаги в ней встречаются редко ($n=4$) и предположительно связаны с мышечной муфтой клапана. Подклапанная зона выводного отдела ПЖ - область, располагающаяся под клапаном легочного ствола, именно здесь чаще всего локализуются аритмогенные зоны некоронарогенных желудочковых аритмий. Переходной зоной выводного отдела ПЖ является область, граничащая с трабекулярным отделом ПЖ. Аритмии в данной зоне встречаются редко ($n=6$).

Структура алгоритма

Алгоритм состоит из трех этапов (шагов) (рис. 12). На первом этапе (step 1) правый желудочек условно был разделен на три части: базальную, среднюю и апикальную. В соответствии с предложенной анатомической клас-

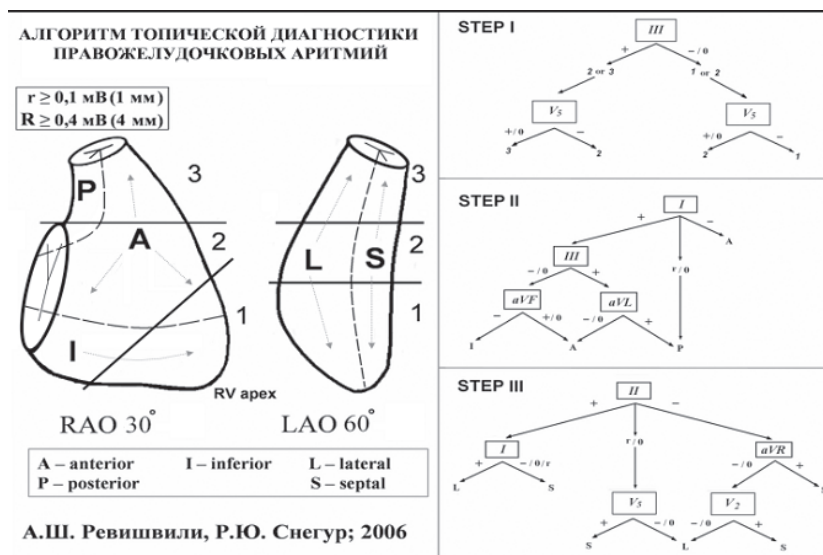


Рис. 12. Алгоритм топической диагностики правожелудочковых аритмий.

сификацией базальной части соответствует выводной отдел ПЖ, для средней части мы объединили приточный отдел ПЖ и центральную зону трабекулярного отдела из-за отсутствия специфических отличий в ЭКГ диагностике, апикальной части соответствует апикальная зона трабекулярного отдела ПЖ. В дифференциации данных зон решено использовать ЭКГ критерии аритмических комплексов III стандартного и V5 грудного отведения. Вторым этапом (step 2) состоит из определения передней, задней и нижней (диафрагмальной) стенок правого желудочка в рентгеноанатомической правой косо́й проекции 30 градусов. Для топической диагностики данных стенок были приняты ЭКГ критерии аритмических комплексов I, III стандартного, aVF и aVL отведения. Так как желудочковые аритмии принято делить на септальные и латеральные (париетальные) [10], то в основу третьего этапа (step 3) легло определение данных стенок в левой косо́й проекции 60 градусов (рентгеноанатомическая классификация D.Wilber, 1993 г). Для третьего этапа были приняты ЭКГ критерии желудочковых аритмий в I, II, aVR и V2, V5 грудных отведений. На основании этих критериев мы разработали алгоритм, позволяющий предположить локализацию аритмогенного фокуса в 165 случаях из 170, что составило 97%.

ЗАКЛЮЧЕНИЕ

Разработан алгоритм топической диагностики правожелудочковых аритмий на основании сравнительного анализа ЭКГ критериев, стимуляционного картирования и эффективной радиочастотной абляции. Использование алгоритма топической диагностики правожелудочковых аритмий позволит локализовать аритмогенную зону в дооперационном периоде. Направленное картирование аритмии уменьшит время использования флюороскопии, а качественный подбор вида и типа кривизны абляционного электрода увеличит эффективность радиочастотной катетерной абляции.

ЛИТЕРАТУРА

1. Бураковский В.И., Бокерия Л.А. Руководство по сердечно-сосудистой хирургии. Москва, Медицина 1989.
2. Бокерия Л.А. Тахикардии. Л., Медицина 1989.
3. Бокерия Л.А., Ревишвили А.Ш., Ардашев А.В., Ко-

- чович Д.З. Желудочковые аритмии. М: Медпрактика 2002.
4. Бокерия Л.А., Мирский Г.В., Голухова Е.З. и др. Интраоперационная топическая электрокардиографическая диагностика желудочковых аритмий: применение метода стимуляционного картирования сердца. Вестник академии медицинских наук СССР 1989, 3с.50-56.
 5. Бокерия Л.А., Голухова Е.З., Ревешвили А.Ш. и др. Достижения и перспективы развития методов электрофизиологической диагностики при хирургическом лечении сложных нарушений ритма сердца. Модели в экологии и медицине. Москва, 1989, с.79-128.
 6. Бокерия Л.А., Ревешвили А.Ш., Кабаев У.Т. и др. Идиопатическая желудочковая тахикардия из выводного отдела правого желудочка. Бюллетень НЦ ССХ им. А.Н.Бакулева «Сердечно-сосудистые заболевания» 2003. - № 8. - С.9-20.
 7. Ревешвили А.Ш., Рзаев Ф.Г., Носкова М.В. Топическая диагностика желудочковых нарушений ритма у пациентов с некоронарогенными заболеваниями миокарда. - Вестник аритмологии.-2001.-№24.-С. 5-10.
 8. Вайнштейн А.Б., Яшин С.М., Думпис Я. Ю., Шубик Ю.В. Электрокардиографическая топическая диагностика некоронарогенных правожелудочковых аритмий. - Вестник аритмологии.-2003.-№34.-С.11-17.
 9. Кечкер М.И. Руководство по клинической электрокардиографии. Москва, 2000.
 10. Кушаковский М.С. Аритмии сердца. Санкт-Петербург, «Гиппократ», 1992.
 11. Орлов В.Н. Руководство по электрокардиографии. М., «Медицина», 1983.
 12. Вагнер Г.С. Практическая электрокардиография Марриотта. Пер. с англ. С.П. «Невский Диалект» М. «Бином», 2002.
 13. Couch O. Cardiac aneurysm with ventricular tachycardia and subsequent excision of aneurysm. Ibid. - 1959. - Vol. 20. - P. 251.
 14. Josephson M.E., Horowitz L. N., Waxman H.L. et al. Sustained ventricular tachycardia: Role of the 12-lead electrocardiogram in localizing site the origin. Circulation 1981; 64:257-272.
 15. Josephson M.E. Clinical cardiac electrophysiology: techniques and interpretations. Philadelphia. 2002.
 16. Kuchar D.L., Ruskin J.N., Geran H. Electrocardiographic localization of the site of origin of ventricular tachycardia in patients with prior myocardial infarction. - Int. J. Am. Coll. Cardiol. - 1989.- Vol. 13.-P.893- 903
 17. Wilber D.J., Baerman J., Olshansky B. et al. Adenosine-sensitive ventricular tachycardia: clinical characteristics and response to catheter ablation. Circulation.1993 - P. 126 - 134.
 18. Wilber DJ, Blakeman BM, Pifarre R et al. Catecholamine sensitive right ventricular outflow tract tachycardia: intraoperative mapping and ablation of a free-wall focus. PACE 1989;12:1851-1856.
 19. Jadonath R.L., Schwartzman D., Preminger M.W. et al. Utility of the 12-lead electrocardiogram in localizing the origin of right ventricular outflow tachycardia.-Am. Heart J.-1995.-Vol.130.-P.1107-1113.
 20. Shima T, Ohnishi H, Inoue T, et al. The relation between pacing sites in the right ventricular outflow tract and QRS morphology in the 12-lead EGG. Jpn Circ J 1998; 62:399-404.
 21. Kamakura S, Shimizu W, Matsuo K, et al. Localization of optimal ablation site of idiopathic ventricular tachycardia from and left ventricular outflow tract by body surface EGG. Circulation 1998; 98:1525-1533.
 22. Dixit S., Gerstenfeld E.P., Callans D.J., Marchlinski F.E. Electrocardiographic patterns of superior right ventricular outflow tract tachycardia: distinguishing septal and free-wall sites of origin. - J. Cardiovasc. Electrophysiol.-2003.- Vol.14.-P.1-7.
 23. Azegami K., Wilber D. J., Arruda M. et al. Spatial Resolution of Pacemapping and Activation Mapping in Patients with Idiopathic Right Ventricular Outflow Tract Tachycardia.-J.Cardiovasc.Electrophysiol.-2005.-Vol 16.-P 823-829.
 24. Einthoven W., Fahr G., de Waart A. Uber die richtung und die manifeste grosse der potentialschwankungen im menschlichen herzen und uber den einfluss der herzlage auf die form des elektrokardiogramms. Pfluegers Arch., 1913; 150: 275-315. (Translation: Hoff H. E., Sekelj P. Am. Heart J. 1950; 40: 163-194).
 25. Goldberger E. Unipolar lead Electrocardiographie. Philadelphia, 1948.
 26. Grant R. P. Clinical electrocardiography the spatial vector approach. New York-Toronto-London, 1957.
 27. Wilson F.N., Johnston F.D., Rosenbaum F.F. et al. The Precordial Electrocardiogram.- Am. Heart J.1944,v.27,p. 1025.

АЛГОРИТМ ТОПИЧЕСКОЙ ДИАГНОСТИКИ ПРАВОЖЕЛУДОЧКОВЫХ АРИТМИЙ

А.Ш.Ревешвили, Ф.Г.Рзаев, Р.Ю.Снегур, Е.З.Лабарткава

С целью составления алгоритма топической диагностики аритмогенных зон, локализованных в миокарде правого желудочка (ПЖ), обследовано и прооперированно 174 пациента (66 мужчин и 108 женщин), средний возраст которых составил $37 \pm 14,6$ лет. Определялась электрическая ось сердца на эктопических желудочковых комплексах (ЭЖК), производился анализ морфологий ЭЖК с сопоставлением выявленных локализаций при инвазивном электрофизиологическом исследовании с зонами эффективной аблации.

При ЭЖК из выводного отдела (ВО) ПЖ ($n=150$) угол α составил от $+60^\circ$ до $+120^\circ$. Для аритмий из заднесептальной стенки ВОПЖ ($n=30$) амплитуды ЭЖК во II и III отведениях были равны. При ЭЖК из переднесептальной стенки ВОПЖ ($n=80$) амплитуда QRS в III отведении была больше, чем во II. Для ЭЖК из латеральной (париетальной) стенки ($n=40$), амплитуда QRS во II отведении была больше, чем в III. При ЭЖК из приточного отдела (ПО) ПЖ ($n=18$) угол α составил от $+30^\circ$ до -30° . Для аритмий из передней стенки ПОПЖ ($n=6$) характерны морфологии типа R, Rs в отведении aVF, а для ЭЖК из нижней (диафрагмальной) стенки ($n=8$) - комплексы типа QS и rS. При ЭЖК септальных локализаций ПОПЖ ($n=4$) в aVF отведении регистрировали QRS

типа rs, QS. Для аритмогенных очагов, локализованных в трабекулярном отделе (ТО) ПЖ (n=6) угол α составил от -30° до -90° . При ЭЖК из передней стенки ТОПЖ (n=2) QRS комплексы в отведении aVR имели вид QS, из септальной стенки - r и R.

Алгоритм топической диагностики ЭЖК из ПЖ состоит из трех этапов (шагов). На первом этапе ПЖ условно был разделен на три части: базальную, среднюю и апикальную. В соответствии с предложенной анатомической классификацией базальной части соответствует ВОПЖ, для средней части мы объединили ПОПЖ и центральную зону ТОПЖ, апикальной части соответствует апикальная зона ТОПЖ. В дифференциации данных зон решено использовать ЭКГ критерии ЭЖК III стандартного и V5 грудного отведения. Второй этап состоит из определения передней, задней и нижней (диафрагмальной) стенок ПЖ в рентгенанатомической правой косо́й проекции 30° градусов. Для топической диагностики ЭЖК из данных стенок были приняты ЭКГ критерии аритмических комплексов I, III стандартного, aVF и aVL отведения. Так как желудочковые аритмии принято делить на септальные и латеральные (париетальные), то в основу третьего этапа (step 3) легло определение данных стенок в левой косо́й проекции 60° градусов (рентгенанатомическая классификация D. Wilber, 1993 г). Для третьего этапа были приняты ЭКГ критерии ЭЖК в I, II, aVR и V2, V5 грудных отведений. На основании этих критериев разработан алгоритм, позволяющий предположить локализацию аритмогенного фокуса в 165 случаях из 170, что составило 97%. Использование алгоритма топической диагностики правожелудочковых аритмий позволит локализовать аритмогенную зону в дооперационном периоде. Направленное картирование аритмии уменьшит время использования флюороскопии, а качественный подбор вида и типа кривизны абляционного электрода увеличит эффективность радиочастотной катетерной абляции.

ALGORITHM OF TOPICAL DIAGNOSTICS OF RIGHT-VENTRICULAR ARRHYTHMIAS

A. Sh. Revishvili, F. G. Rzaev, R. Yu. Snegur, E. Z. Labartkava

To create the algorithm for topical diagnostics of arrhythmogenic areas localized in the right ventricle myocardium, one hundred seventy-four patients (66 men and 108 women) aged 37 ± 14.6 years were examined. The cardiac axis in ectopic ventricular complexes (EVC) was determined; the morphological analysis of EVC with comparison of the localizations revealed in invasive electrophysiological study with the zones of effective ablation was conducted.

In case of EVC from the outflow part of the right ventricle (OPRV, n=150), the angle β was from $+60^\circ$ to $+120^\circ$. For arrhythmias from postero-septal wall of the OPRV (n=30), the amplitudes of EVC in leads II and III were equal. In EVC from antero-septal wall of the OPRV (n=80), the amplitude of QRS complex was greater in lead III than in lead II. In EVC from the lateral (parietal) wall of the OPRV (n=40), the amplitude of QRS complex was greater in lead II than in lead III.

In EVC from inflow part of the right ventricle (IPRV, n=18), the angle β was from $+30^\circ$ to -30° . Arrhythmias from the anterior wall of the IPRV (n=6) were characterized by the R-type morphology, Rs in lead aVF as well as EVC from the lower (diaphragmal) part of the IPRV (n=8) were characterized by QS- and rS-type complexes. In EVC of septal localization of the IPRV (n=4), in lead aVF, the QRS complexes of rs-type were recorded.

In arrhythmogenic foci localized in the trabecular part of the right ventricle (TPRV, n=6), the angle β was from -30° to -90° . For EVC from the anterior wall of the TPRV, QRS complexes in lead aVR were of QS-shape, from the septal wall, of r- and R-types.

The algorithm of topical diagnostics of EVC from the right ventricle consists of three stages (steps). At the first stage, the right ventricle was divided into three virtually parts: basal, intermediate, and apical ones. According to the anatomic classification suggested by the authors, OPRV corresponded to the basal part, IPRV and central area of TPRV, with the intermediate part, and the apical area of the TPRV corresponded to the apical part. For differentiation of these zones, ECG criteria of EVC in standard lead III and thoracic lead V₅ were decided to be used. The second stage consisted in determination of anterior, posterior, and inferior (diaphragmal) walls of the right ventricle in radioanatomical right oblique projection of 30° degrees. For the topical diagnostics of EVC from these walls, ECG criteria of arrhythmic complexes of standard leads I and III as well as leads aVF and aVL were used. As ventricular arrhythmias are commonly accepted to be classified as septal and lateral (parietal), the determination of these walls in the left oblique projection of 60° degrees (radioanatomic classification by D. Wilber, 1993) was put into the basis of the third stage. For the third stage, ECG criteria of EVC in leads I, II, aVR, and thoracic leads V₂ and V₅ were accepted. Basing on the criteria suggested an algorithm was developed permitting locate the arrhythmogenic focus in 165 cases of 170 (97%).

Use of the algorithm of topical diagnostics of right ventricular arrhythmias is expected to permit one to locate the arrhythmogenic zone prior to the operation. The directed mapping or arrhythmia would decrease the X-ray exposure and an adequate choice of the type and curvature of ablative electrode would improve effectiveness of the radiofrequency catheter ablation.