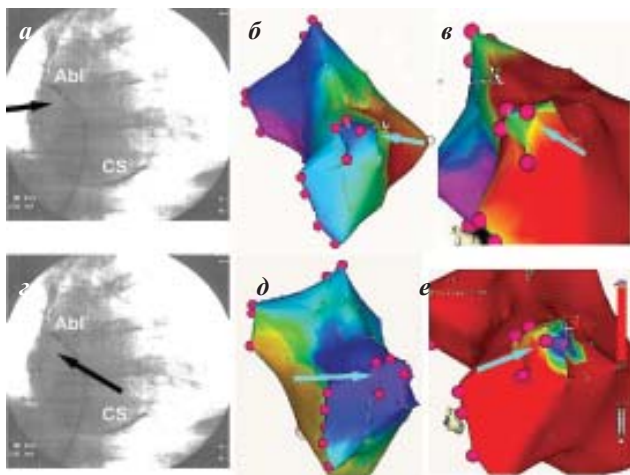


*Рисунок к статье А.Н.Турова, Е.А.Покушалова, П.Л.Шугаева*



*Рис. 5. Изменение активации правой верхней ЛВ у больного М. на синусовом ритме (а-в) при ЭКС из средней пары коронарного синуса (z-е): а, z - положение электродов, б, д - активация ЛП, в, е - входящая активация вены. На синусовом ритме вектор возбуждения ЛП направлен из межпредсердной перегородки, устье ЛВ также активируется с медиальной стороны (на «3» часах). Во время ЭКС вектор активации ЛП направлен из базальных задних отделов вверх, соответственно устье ЛВ активируется снизу (на «7» часах). Сдвиг входящего возбуждения при изменении вектора активации ЛП говорит об активации устья «широким фронтом».*