

Д.С.Лебедев<sup>1</sup>, Е.Н.Михайлов<sup>1</sup>, В.С.Оршанская<sup>2</sup>, В.А.Маринин<sup>3</sup>, В.М.Тихоненко<sup>1</sup>

## ХАРАКТЕРИСТИКА ПРЕДСЕРДНОЙ ЭКТОПИИ У ПАЦИЕНТОВ С ФОКАЛЬНОЙ ФИБРИЛЛЯЦИЕЙ ПРЕДСЕРДИЙ ПО ДАННЫМ ХОЛТЕРОВСКОГО МОНИТОРИРОВАНИЯ

ФГУ НИИ кардиологии им. В.А.Алмазова Росздрава<sup>1</sup>, ГМА им. И.И.Мечникова<sup>2</sup>,  
городская многопрофильная больница № 2<sup>3</sup>, Санкт-Петербург

*Представлен разработанный авторами метод математического вычитания предэктопического интервала ST для визуализации ранней предсердной эктопии с возможностью последующей неинвазивной локализации аритмогенных предсердных очагов у пациентов с пароксизмальной фибрилляцией предсердий.*

**Ключевые слова:** фибрилляция предсердий, левое предсердие, легочные вены, ранняя предсердная экстрасистолия, холтеровское мониторирование

*The method of mathematical subtraction of pre-ectopic ST-interval developed by the authors is presented for visualization of early atrial ectopy with a potentiality of non-invasive localization of arrhythmogenic atrial foci in patients with paroxysmal atrial fibrillation.*

**Key words:** atrial fibrillation, left atrium, pulmonary veins, early atrial premature contractions, Holter monitoring

Интерес к пароксизмальной фибрилляции предсердий (ФП) в последнее время вновь значительно возрос благодаря появлению новых возможностей немедикаментозного лечения. Все больше пациентов по всему миру направляется в электрофизиологическую лабораторию для лечения ФП. Наиболее часто электрофизиолог имеет дело с фокальной формой этой тахикардии, при которой триггером пароксизмов ФП являются определенные участки повышенной электрической активности предсердий. В основном такими эктопическими генераторами внеочередных импульсов оказываются мышечные муфты легочных вен (ЛВ) левого предсердия (ЛП). В настоящее время разработаны два принципиально отличающихся подхода катетерного лечения ФП: сегментарная абляция устьев ЛВ [2] (сравнительно менее дорогостоящая процедура, занимающая меньше времени) и левопредсердная окружная (циркумференциальная) абляция ЛВ с использованием электроанатомического картирования [3] (более дорогостоящая и длительная процедура, но в то же время более эффективная).

В литературе мы не встретили подходов к дифференцированному использованию того или иного метода лечения в зависимости от клинической ситуации. Нам представляется, что молодому пациенту без атриомегалии и одним-двумя аритмогенными фокусными очагами в ЛВ возможно выполнение селективной изоляции аритмогенных ЛВ. Остается вопрос: как на доинвазивном этапе обследования определить количество и характеристику аритмогенных ЛВ?

Известно, что диаметр устьев ЛВ прямо пропорционально коррелирует с их фокальной эктопической активностью [8]. В последнее время для оценки анатомического строения ЛВ используют неинвазивную их визуализацию с помощью магнито-резонансной томографии, мультиспиральной компьютерной томографии, а также инвазивные методы: ангиопульмонография, ретроградное контрастирование. Возможно определение аритмогенной активности ЛВ на основании наличия эктопической активности из нее, как при инвазивном обследовании (регистрации потенциала ЛВ), так и на поверхностной электрокардиограмме (ЭКГ).

© Д.С.Лебедев, Е.Н.Михайлов, В.С.Оршанская, В.А.Маринин, В.М.Тихоненко

Существует несколько работ, посвященных топической ЭКГ диагностике предсердных аритмий, в том числе из устьев ЛВ. Во всех этих исследованиях описаны характерные векторные и морфологические свойства эктопических волн Р, по которым с определенной точностью можно локализовать их источник [5, 6, 7]. К сожалению, при наличии экстрасистолии из устьев ЛВ, эктопические зубцы Р чаще всего имеют настолько короткий интервал сцепления, что погружены в предэктопическую волну Т предыдущего комплекса, и определить их полярность, а тем более морфологию не представляется возможным. Кроме этого, при достаточно редкой экстрасистолии, способной инициировать пароксизмы ФП, ее практически невозможно зарегистрировать на обычной ЭКГ.

Мы разработали метод математического вычитания предэктопического интервала ST из поверхностной ЭКГ, полученной при холтеровском мониторировании (ХМ) в 12 отведениях. Обнаруженные таким образом ранее «скрытые» эктопические зубцы Р в дальнейшем могут быть подвергнуты векторной и морфологической оценке для выявления конкретного источника их происхождения.

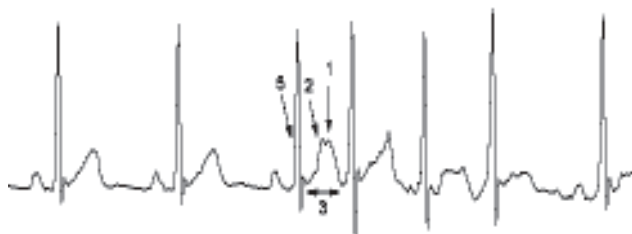
### ЦЕЛИ ИССЛЕДОВАНИЯ

1. Апробация математического метода вычитания предэктопического интервала ST из поверхностной ЭКГ, полученной при ХМ в 12 отведениях, для детальной оценки векторной и морфологической характеристики раннего экстрасистолического Р-зубца.
2. Сравнение полученных математическим способом эктопических зубцов Р с морфологией Р-зубцов, полученных при эндокардиальной стимуляции из устьев ЛВ с учетом индивидуальных особенностей их строения, а также при стимуляции из других отделов левого и правого предсердий.
3. Оценка предсердной эктопической активности у пациентов с пароксизмальной ФП по данным ХМ с использованием математического вычитания предэктопического интервала ST.

## МАТЕРИАЛИ МЕТОДЫ ИССЛЕДОВАНИЯ

### Метод вычитания предэктопического интервала ST

Мы выделили следующие понятия: экстрасистолический зубец P, предэктопический зубец T и интервал ST, предэктопический комплекс QRS (рис. 1). Алгоритм математического вычитания предэктопического интервала ST из ЭКГ можно представить следующим образом. Кривая ЭКГ фильтруется режекторными фильтрами 50 Гц, 35 Гц, и полосовым фильтром верхних частот 0,1 Гц. Предэктопический комплекс QRS принимается за образец. На ЭКГ производится поиск сходных с образцом комплексов QRS, при условии, что они сами не являются экстрасистолами. Критерием сходности QRS был принят линейный коэффициент корреляции Пирсона ( $0,95 < r < 0,98$ ). Затем оцениваются интервалы ST выбранных QRS. Если они сходны между собой (исключая предэктопический ST, потому что он сам по себе искажен экстрасистолическим P), то далее участвуют в анализе. Критерием сходности также является коэффициент Пирсона ( $r \geq 0,95$ ).



**Рис. 1.** Описание эктопического зубца P и предэктопического комплекса QRS-T, где 1 - ранний экстрасистолический зубец P, 2 - предэктопический зубец T, 3 - предэктопический интервал ST, 5 - предэктопический комплекс QRS

Последний этап отбора ST - проверка их на отсутствие выраженного высокочастотного шума в диапазоне 20-35 Гц, способного исказить итоговый результат. Условие приемлемости - это отношение амплитуды зубца T к амплитуде шума  $> 10$ . Отобранные таким образом интервалы ST усредняются и усредненный ST вычитается из предэктопического (рис. 2). Количество усредняемых ST в каждом отведении в основном зависело от амплитуды и зашумленности ЭКГ, и составляло от 20 до 100. В итоге, ранее погруженный, спрятанный эктопический зубец P визуализировался и мог быть оценен во всех 12 отведениях.

Алгоритм вычитания тестировался на комплексах синусового ритма и на ранних желудочковых экстрасистолах - так происходил подбор значений параметров алгоритма. Критерием адекватности вычитания было максимальное вычитание сигнала с возможно наименьшими значениями  $\gamma$  для усредняемых ST и минимальным значением отношения амплитуды T к амплитуде шума. Данный алгоритм обработки ЭКГ был реализован и использовался в дальнейшем в программном обеспечении комплекса ХМ «Кардиотехника», ЗАО «Инкарт», Санкт-Петербург.

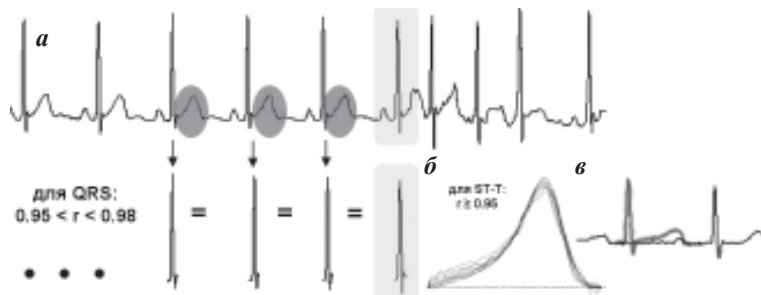
### Обследование пациентов

Было обследовано 23 пациента в возрасте  $53,8 \pm 12,3$  лет (от 26 до 74 лет), страдающих частыми пароксизмами фокальной ФП. Связь одиночной, парной и групповой ранней предсердной экстрасистолии с инициацией ФП была доказана неоднократно электрокардиографически. Длительность аритмического анамнеза составила  $4,2 \pm 7,3$  лет (от 2 до 20). Всем пациентам выполнялось амбулаторное ХМ ЭКГ в 12 отведениях («Кардиотехника-04-8», ЗАО «Инкарт»). На момент мониторингового наблюдения 17 пациентов получали противоаритмическую терапию (пропафенон, аллапинин, амиодарон или пропафенон в сочетании с бета-адреноблокаторами - метопрололом, либо биспрололом).

Проводился поиск предсердной эктопии, «поздняя» отсеивалась от «ранней». К ранним экстрасистолам мы относили те, которые приходились на интервал ST, соответственно, к поздним - у которых зубец P приходился сразу за конечной частью ST. Все ранние экстрасистолы просматривались вручную и визуально оценивались предэктопические волны T, в которые были «погружены» экстрасистолические P, оценивался интервал сцепления экстрасистол и форма аберрации экстрасистолических QRS, если таковая имела место. На основании этих признаков (интервал сцепления, форма T+P и аберрация QRS) определялись экстрасистолы предположительно различной локализации. Для анализа выбиралось минимум 2-4 экстрасистолы каждого предположительного вида. Затем, с использованием описанного алгоритма вычитания интервала ST, анализировались участки ЭКГ в 12 отведениях, содержащие интересующие экстрасистолы.

Среди всех пациентов была выделена подгруппа из 7 человек (4 мужчины и 3 женщины) в возрасте  $41,2 \pm 8$  лет (от 26 до 62) для реализации первых двух целей нашего исследования. Пациенты ожидали очереди на выполнение остиальной сегментарной аблации устьев ЛВ. Им была выполнена визуализация анатомического строения ЛВ (с помощью ангиопульмонографии или мультиспиральной компьютерной томографии с контрастированием) и впоследствии катетерная аблация устьев ЛВ.

Во время вмешательства производилось мониторирование ЭКГ с расположением электродов в тех же точках, как и при амбулаторном исследовании. Выполнялось эндокардиальное ЭФИ (эндо-ЭФИ) с биполярной (между



**Рис. 2.** Схема алгоритма математического вычитания предэктопического интервала ST из ЭКГ: а - поиск QRS, сходных с шаблоном (предэктопическим QRS), б - анализ интервалов ST (подобие друг другу, отсутствие выраженного высокочастотного шума) тех комплексов QRS, которые подобны шаблону, в - вычитание усредненного ST.

дистальными контактами картирующего электрода) и униполярной (между контактом электрода коронарного синуса и контактом картирующего электрода) стимуляцией сердца из устьев ЛВ и других областей левого и правого предсердий (латеральных и септальных областей митрального и трикуспидального клапанов, ушек левого и правого предсердий, крыши левого и правого предсердий, устьев коронарного синуса (КС), верхней и нижней полых вен (ВПВ, НПВ), высоких отделов межпредсердной перегородки). Также выполнялось ретроградное контрастирование ЛВ. В случае коллектора ЛВ стимуляция производилась из верхнего и нижнего его полюсов.

Статистически данные обрабатывались в программном обеспечении MS Excel 2002. Все средние значения представлены как среднее арифметическое  $\pm$  стандартное отклонение, в скобках указаны диапазоны значений. При оценке структуры группы/явления сумма процентных отношений не всегда составляет 100% по причине округления.

### ПОЛУЧЕННЫЕ РЕЗУЛЬТАТЫ

#### *Данные обследования группы пациентов, подвергшихся катетерному лечению ФП*

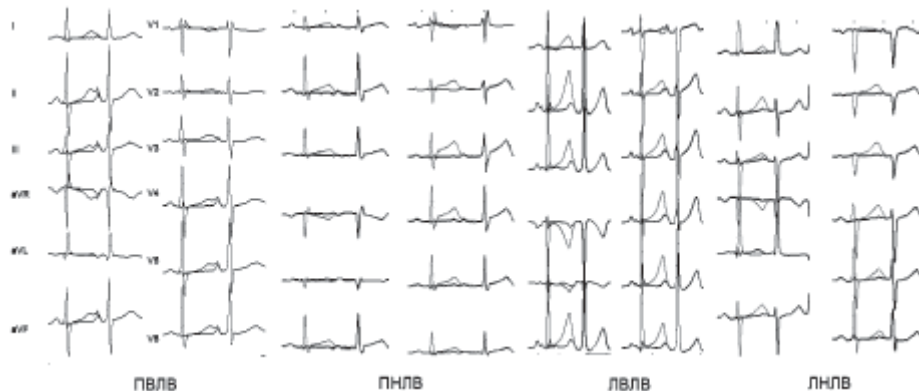
При биполярной стимуляции выявлено недостаточное совпадение морфологии зубцов Р со спонтанными комплексами. В частности, при стимуляции практически не наблюдалось расщепленных Р, они были меньшей амплитуды в сравнении со спонтанными, и отмечалось малое различие вектора Р при стимуляции из разных отделов одного предсердия. Наиболее приемлемой оказалась униполярная стимуляция, позволяющая лучше различать области происхождения зубцов Р. Стимулированные Р лучше совпадали со спонтанными. У всех 7 пациентов мы обнаружили совпадение векторной характеристики стимулированных Р-зубцов из устьев ЛВ с полученными математическим способом (при вычитании интервала ST из ЭКГ) в 8-12 отведениях ЭКГ.

Характеристика эктопических и стимулированных зубцов Р из ЛВ соответствовала таковым, описанным в литературе. Это положительные или иногда изоэлектричные Р-зубцы в отведении V1, преимущественно положительные зубцы Р в остальных грудных отведениях (с уменьшением, редко увеличением их амплитуды от V2 к V6). Отрицательный зубец Р в отведении aVL; отрицательный, изоэлектричный и иногда слабopоложительный Р в отведении aVR. В случае правых ЛВ - положительный Р в отведении I и по сравнению с левыми ЛВ - более острый и узкий. В случае левых ЛВ - чаще зазубренный и более широкий зубец Р. Из верхних ЛВ Р большей амплитуды в отведениях II, III, aVF. Из нижних ЛВ его амплитуда менее выражена в этих отведениях, иногда Р изоэлектричный или даже слабоотрицательный в отведении II (рис. 3).

У 2 пациентов присутствовали экстрасистолы, форма которых значительно отличалась от экстрасистол из ЛВ, но совпала со стимулированными зубцами Р из устьев ВПВ, НПВ и устья КС. Необходимо отметить, что при стимуляции форма Р из этих трех зон очень мало отличается друг от друга, и мы не смогли выделить характерные черты Р для разграничения этих экстрасистол. Здесь и ниже мы обозначили такую морфологию зубцов Р как ВПВ/НПВ/КС. В то же время экстрасистолы такой морфологии отличаются от экстрасистол из ЛВ более длительным предэктопическим интервалом - они приходятся на конечную часть предшествующего зубца Т. Их векторная характеристика выглядит следующим образом: ( $\pm$ ) Р в отведении I; (-) в отведениях II, III, aVF; (+) в aVR, aVL; пологое начало (+) Р в отведениях V1 и V2; (-) Р в отведениях V3-V6.

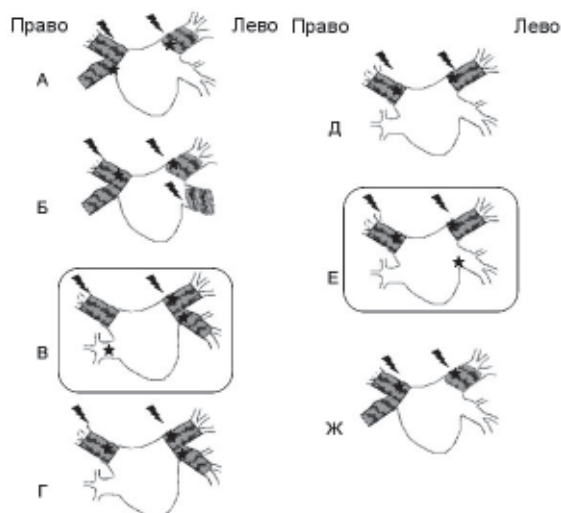
Различия полярности и/или морфологии стимулированных и вычисленных зубцов Р наблюдались в 1 случае (когда мы использовали только биполярную стимуляцию) - в отведении I с низкоамплитудным сигналом ЭКГ и в отведении V3. В 1 случае (с использованием только биполярной стимуляции) - в низкоамплитудном отведении aVL и в отведении V2. В 1 случае различия наблюдались в отведениях V3 и V5. В то же время было выявлено отсутствие совпадений характеристики зубцов Р, полученных математически со стимулированными зубцами Р из других областей предсердий более чем в 4 отведениях.

По данным анатомического строения ЛВ - у 2 пациентов были обнаружены коллекторы правых ЛВ в сочетании с дилатированными левыми верхними ЛВ. У 1 пациента - коллектор правых ЛВ и дилатация левых верхней и нижней ЛВ, у 2 - коллекторы левых ЛВ и дилатация правой верхней ЛВ, у 2 - дилатация верхних правой и левой ЛВ. Диаметр расширенных ЛВ составил в среднем  $18,6 \pm 6$  мм; диаметр коллекторов левых или правых вен  $28,8 \pm 4,2$  мм. Во время катетерного вмешательства во всех дилатированных венах были обнаружены признаки аритмогенности: наличие потенциала ЛВ во время стимуляции из КС или во время синусового ритма, а также наиболее ранняя активность в вене во время ФП. Наличие эктопической активности из ЛВ, выявленной с использованием математического вычитания интервала ST, обо-



**Рис. 3. Примеры математически вычисленных зубцов Р в 12 отведениях, характерных для ПВЛВ, ПНЛВ, ЛВЛВ, ЛНЛВ. На фоне исходной ЭКГ (более бледная кривая) прорисована ЭКГ после вычитания QRS. Виден небольшой остаток от предэктопического QRS. На месте бывшего предэктопического Т виден экстрасистолический зубец Р.**





**Рис. 4. Схематическое изображение строения устьев ЛВ у 7 пациентов группы катетерного лечения. Изображены отдельные устья ЛВ, а также показаны коллекторы ЛВ. Заштрихованы дилатированные ЛВ и коллекторы. Стрелками показаны ЛВ, в которых при эндо-ЭФИ выявлены признаки аритмогенности. Звездочками отмечены ЛВ, из которых при ХМ с вычитанием ST обнаружена эктопическая активность. Рамками обведены 2 случая, в которых была обнаружена эктопическая активность из анатомически неизмененных ЛВ.**

значено на рис. 4 звездочками. Из рисунка видно, что в 2 случаях (рис. 4 Б и В) из дилатированных вен неинвазивным методом не было выявлено эктопической активности. В то же время в 2х случаях (рис. 4 В и Е) была выявлена эктопическая активность из недилатированных вен. У одного пациента из двух с предположительной эктопией из области ВПВ/НПВ/КС во время катетерного вмешательства был обнаружен потенциал в устье НПВ, которое и было изолировано.

#### **Данные обследования всех пациентов ХМ в 12 отведениях**

У 1 пациента имела место АВ-блокада I степени, у 1 пациента - АВ-блокада I степени и неполная блокада правой ножки пучка Гиса (ПНПГ); еще 2 пациента имели изолированную неполную блокаду ПНПГ. У 17 пациентов имелись желудочковые нарушения ритма (одиночные ЖЭ от 1 до 249 в сутки; парные ЖЭ у 4 пациентов 1 - 8 в сутки; 5 пароксизмов неустойчивой ЖТ были у 1 пациента и наблюдались только во время ФП). Встречаемость ранних и поздних предсердных экстрасистол, пароксизмов предсердной тахикардии указана в табл. 1.

Одиночные ранние предсердные экстрасистолы мы наблюдали при ХМ только у 21 пациента, потому как у 1 человека все время регистрации занимала ФП, еще у одного на момент обследования не зарегистрированы ранние экстрасистолы. У 2 пациентов имели место вставочные ранние предсердные экстрасистолы. Блокированные предсердные одиночные и парные экстрасистолы (от 1 до 1694 в сутки, иногда периодами аллоритмии по типу би- и тригеминии, приводившими к брадисистолии в желудочках до 28 уд/мин) зарегистрированы у 8 пациентов. У 15 пациентов наблюдались пароксизмы предсердной тахикардии (от 1 в сутки до постоянно-возврат-

ной), часто с нарушением АВ-проведения во время тахикардии - блокада I степени и/или II степени обоих типов. Периодическая абберрация проведения предсердных экстрасистол была в наличии у 14 пациентов.

ФП зарегистрирована при ХМ у 11 пациентов (от 1 до 240 пароксизмов в сутки). Длительность пароксизмов - от нескольких секунд до более 24 часов. У 3 пациентов встречались периоды постоянно-возвратной ФП, при этом в промежутках между пароксизмами мог быть в наличии только один синусовый комплекс, а затем новая ранняя экстрасистола снова запускала очередной пароксизм. Инициация пароксизмов ФП происходила с одиночных, парных ранних предсердных экстрасистол, а также с коротких пароксизмов нерегулярной предсердной тахикардии.

Примечательно, что у 9 пациентов из 23 (почти 40%) были периоды трепетания предсердий, причем у 4 пациентов (44% из 9 пациентов) отмечено атипичное трепетание предсердий (меняющаяся длительность цикла, нехарактерный для «истмус-зависимости» паттерн волн F на поверхностной ЭКГ), в том числе в сочетании с типичным у 2 пациентов. У 1 пациента наблюдались изначально пароксизмы трепетания предсердий (двух видов с длительностью цикла 180 и 220 мс), на фоне которых встречались участки ФП. У всех остальных 8 пациентов трепетание предсердий было вторично по отношению к фибрилляции и встречалось только на фоне пароксизмов ФП. Суправентрикулярные нарушения ритма в основном встречались как днем, так и ночью (смешанный циркадный тип аритмии) или преимущественно днем, у 1 пациента - преимущественно в ночное время.

#### **Анализ эктопических зубцов Р с вычитанием предэктопических интервалов ST**

Эктопия из ПЛВ выявлена у 13 пациентов, из ЛВЛВ - у 12 пациентов, из ПНЛВ - 4, из ЛНЛВ - 7. Наличие коллекторов правых ЛВ заподозрено при анализе морфологии зубцов Р и подтверждено при ангиопульмонографии - у 2 пациентов (табл. 2). Эктопия из очагов, отличных от ЛВ, характерных для устьев НПВ/ВПВ/КС выявлена у 3 пациентов. 2 аритмогенных очага (т.е. 2 различные формы экстрасистолических зубцов Р, сходных по форме и вектору с представлением о двух разных ЛВ или ЛВ в сочетании с НПВ/ВПВ/КС) по данным ХМ выявлены у 11 пациентов. 1 и 3 аритмогенные ЛВ - по 5 пациентов.

#### **ОБСУЖДЕНИЕ ПОЛУЧЕННЫХ РЕЗУЛЬТАТОВ**

У 7 пациентов (100%) подгруппы катетерного лечения ФП математически полученные ранние эктопические зубцы Р по своим характеристикам соответствовали зубцам Р, стимулированным из устьев ЛВ. В трех случаях (43%) мы наблюдали различия в полярности и/или морфологии зубцов Р при математическом вычитании и при стимуляции в 1-3 отведениях ЭКГ, при этом дважды различия могли быть обусловлены низкоамплитудным сигналом ЭКГ, при котором вероятность ошибки вычитания возрастает. Также наблюдались отличия в грудных отведениях, которые обычно не имеют решающего значения в топической диагностике эктопии из ЛВ. Ошибка могла быть внесена использованием только биполярной стимуляции в двух случаях.

Таблица 1.

## Характеристика предсердных нарушений ритма у всех пациентов

Тип аритмии		Кол-во пациентов (%)	Кол-во событий в сутки
Одиночные ранние Р на Т предсердные экстрасистолы		21 (91%)	1470±229,5 (15 - пост-возвр)
Парные ранние предсердные экстрасистолы		17 (74%)	52,25±136,5 (1 - пост-возвр)
Блокированные предсердные одиночные и парные экстрасистолы		8 (35%)	240,8±589 (1-1694)
Вставочные предсердные экстрасистолы		2 (8%)	3±1,4 (2-4)
Пароксизмы предсердной тахикардии		15 (65%)	47±131 (1 - пост-возвр)
Аберрация ранних предсердных экстрасистол	Всего	14 (61%)	
	БПНПГ	8 (57%)	
	БЛНПГ	1 (7%)	
	БПВВЛНПГ	1 (7%)	
	БПНПГ+ БПВВЛНПГ	1 (7%)	
	БЛНПГ+ БПВВЛНПГ	1 (7%)	
Одиночные поздние предсердные экстрасистолы		11 (48%)	36,7±42,8 (3-132)
Парные поздние предсердные экстрасистолы		3 (13%)	8,3±6 (2-14)
ФП		11 (48%)	33±74 (1-240)
Трепетание предсердий		9 (39%)	13,25±28,5 (1-3)
Атипичное трепетание предсердий		4 (17%)	
Характер распределения аритмий в течение суток	Смешанный	11 (48%)	
	Дневной	8 (35%)	
	Ночной	1 (4%)	

где, БПНПГ - блокада правой ножки пучка Гиса (НПГ), БЛНПГ - блокада левой НПГ, БПВВЛНПГ - блокада передне-верхнего разветвления левой НПГ, БЗНВЛНПГ - блокада задне-нижнего разветвления левой НПГ, пост-возвр - постоянно-возвратный тип нарушения ритма.

В нашем исследовании из 7 пациентов у 5 (71%) имелась аномалия строения ЛВ в виде коллекторов правых или левых ЛВ. Несмотря на это морфология зубцов Р при стимуляции из верхних и нижних полюсов коллекторов отличалась друг от друга и совпадала с математически вычисленными. В 2-х случаях (29%) мы не обнаружили признаков эктопической активности из дилатированных ЛВ, что можно объяснить приемом антиаритмических препаратов во время проведения ХМ. В то же время в 2-х случаях (29%) нами была выявлена эктопия при амбулаторном мониторинге из анатомически неизмененных ЛВ. К сожалению, по техническим причинам нам не удалось зарегистрировать электрические процессы в устьях этих вен интраоперационно. В данном случае мы не исключаем вероятность ошибки нашего метода вычитания ST, однако дальнейшее наблюдение за этими пациентами необходимо для исключения истинной аритмогенности этих ЛВ.

Проводя анализ нарушений ритма при амбулаторном мониторинге у всех 23 обследованных пациентов можно выделить следующие особенности. У больных с фокальной ФП встречаются как ранняя предсердная экстрасистолия (91%), инициирующая пароксизмы

феномен вставочной предсердной экстрасистолии (в 2 случаях, 8%), обусловленный настолько ранней эктопией по отношению к синусовому сокращению, что внеочередная электрическая волна встречала околосоинусовую область в состоянии рефрактерности. Пароксизмы предсердной тахикардии часто сопровождались нарушением проведения в АВ-соединении (64%) и внутрижелудочкового проведения (61%).

Относительно интервалов сцепления ранних экстрасистол мы не проводили статистических расчетов, так как большинство пациентов находилось на антиаритмической терапии, что могло значительно повлиять на результаты. В то же время в одном случае у пациента с нормальными значениями PQ и QRS на фоне терапии 450 мг пропафенона были зарегистрированы экстрасистолы настолько ранние, что они даже приходились на конечную часть нисходящего колена R предэктопического комплекса.

Почти у 40% больных имело место трепетание предсердий, в основном возникавшее вторично по отношению к фибрилляции (89%), причем в половине случаев были признаки атипичности трепетания. В нашем исследовании трепетание предсердий у пациентов с фокальной ФП встречалось чаще, чем у других авторов в 3-4

ФП, так и относительно «безобидная» поздняя экстрасистолия (48%), в нашем исследовании не приводившая к более значимым аритмиям и имевшая в основном политоппный характер. Общая характерная черта эктопии из ЛВ - нарушения её предсердно-желудочкового и внутрижелудочкового проведения. Мы наблюдали довольно высокую встречаемость заблокированной экстрасистолии (35%), приводившей даже к периодам значимой брадисистолии в желудочках. Высока частота аберрации ранней предсердной экстрасистолии (61%), причем в большинстве случаев с нарушением проведения по ПНПГ (57%), хотя нарушения проведения и по другим отделам проводящей системы желудочков так же встречались. Это обусловлено достижением внеочередной эктопической волны ножек пучка Гиса в относительный рефрактерный период.

В то же время имелся довольно интересный

Таблица 2.

**Частота встречаемости эктопии из каждого очага, выявленной при вычитании предэктопического ST; количество очагов с выявленной эктопией из них у каждого пациента**

ЛВ	Кол-во пациентов
ПВЛВ	13 (56,5%)
ПНЛВ	4 (17,4%)
ЛВЛВ	12 (52,2%)
ЛНЛВ	7 (30,4%)
Коллекторы правых ЛВ	2 (8,7%)
НПВ/ВПВ/КС	3 (13%)
Количество очагов*	
1	5 (22%)
2	11 (50%)
3	5 (22%)
4	-
Невозможность оценки зубца Р	2 (8,7%)
Форма зубца Р неясной топика	1 (4%)

\* - под очагами подразумеваются устья ЛВ, а также устья ВПВ, НПВ или КС

раза [1,4], возможно, за счет более тщательного анализа периодов ФП на ЭКГ при ХМ. Суправентрикулярные нарушения ритма в основном имели дневной (35%) или смешанный (48%) характер циркадного распределения.

Математическое вычитание предэктопических интервалов ST позволило оценить полярность и форму экстрасистолических Р у 21 пациента из 23 (91,3%). У одного неудача была обусловлена техническими причинами, а у другого пациента - по причине ФП в течение всего периода ХМ. У 1 пациента, не входившего в группу инвазивного лечения ФП, наряду с экстрасистолами из ЛВ мы обнаружили раннюю эктопическую активность не установленной топика. Это не было ошибкой метода, потому что на предэктопических Т также была видна причудливая трехфазность наложенных Р и их необычная ширина. У 3 пациентов (13%) обнаружена эктопическая активность из области устьев НПВ/ВПВ/КС. Мы не выявили признаков, способных разграничить морфологию Р из этих трех областей.

#### ЛИТЕРАТУРА

1. Ревешвили А.Ш., Имнадзе Г.Г., Любкина Е.В. Особенности клинической электрофизиологии легочных вен у пациентов с пароксизмальной формой фибрилляции предсердий// Вестник аритмологии. 2003; 34:5-10.
2. Haissaguerre M., Jais P., Shah D., Takahashi A. Spontaneous initiation of atrial fibrillation by ectopic beats originating in the pulmonary veins// N Engl J Med. 1998;339:659-66.
3. Pappone C., Rosanio S., Oreto G., et al. Circumferential radiofrequency ablation of pulmonary vein ostia// Circulation. 2000;102:2619-2628.
4. Purerfellner H., Aichinger J., Martinek M., Nesser H. Short- and long-term experience in pulmonary vein segmental ostial ablation for paroxysmal atrial fibrillation// Indian pacing and electrophysiology journal. 2006; 6(1): 6-16.
5. Kistler P.M., Sanders P., Fynn S.P. et al. Electrophysiological and electrocardiographic characteristics of focal atrial tachycardia originating from the pulmonary veins// Circulation. 2003;108:1968-1975.
6. Kistler P.M., Kalman J.M. et al. Locating focal atrial tachycardias from P-wave morphology// Heart Rhythm. 2005;2:5:561-564.
7. Rajawat Y.S., Gerstenfeld E.P., Patel V.V. et al. ECG criteria for localizing the pulmonary vein origin of spontaneous atrial premature complexes: validation using intracardiac recordings// PACE. 2004;27:182-188.
8. Sciarra L., Coro L., Bissoli A., Bocchino M. Correlation between pulmonary veins dilation and arrhythmogenicity// Europace Supplements. 2005; 7:S11.

Наиболее частыми (см. табл. 2) явились экстрасистолы из ЛВЛВ и ПВЛВ (56 и 52%), далее по частоте встречаемости ЛНЛВ (30%) и ПНЛВ (17%). Коллекторы правых ЛВ были заподозрены в 2 случаях (8,7%) на основании векторной характеристики экстрасистол, характерной одновременно для ПВЛВ и ПНЛВ, но отличающихся большой шириной и зазубренностью Р в грудных отведениях, колебанием отношения амплитуды Р во II, III и aVF отведениях. Оба пациента были из группы катетерного лечения ФП, коллекторное строение правых ЛВ было впоследствии подтверждено ангиопульмонографическим исследованием. Наиболее часто эктопия определялась из 2 разных очагов (почти 50%) и в остальных случаях из 1 или 3 очагов (по 22%).

#### ВЫВОДЫ

1. Разработанный метод математического вычитания предэктопического интервала ST из ЭКГ позволяет визуализировать погруженный в Т-волну ранний экстрасистолический зубец Р.
2. Выявленные математическим способом зубцы Р хорошо совпадают со стимулированными из устьев ЛВ у пациентов с пароксизмальной ФП. При этом наиболее адекватной для сравнения является униполярная стимуляция.
3. Метод позволяет при ХМ оценивать эктопическую активность из каждого аритмогенного очага.
4. Эктопия из ЛВ имеет определенные характерные свойства - она может быть как частой, так и довольно редкой (от 15 в сутки); сопровождается нарушением атриовентрикулярного и внутрижелудочкового проведения; приводит к вставочным предсердным экстрасистолам; сочетается с политопной поздней предсердной экстрасистолией. Пароксизмы ФП во всех случаях были инициированы одиночной, парной ранней экстрасистолией, короткими пароксизмами предсердной тахикардии. У 40% пациентов имели место периоды трепетания предсердий, в том числе атипичного.
5. Наиболее часто встречалась эктопия из верхних ЛВ, менее часто из нижних ЛВ. В половине случаев эктопия происходила из двух ЛВ, в половине - из одной или трех ЛВ. У 3 пациентов наряду с ЛВ ранняя эктопия происходила из других областей, наиболее вероятно, из устьев ВПВ, НПВ, или КС.



## ХАРАКТЕРИСТИКА ПРЕДСЕРДНОЙ ЭКТОПИИ У ПАЦИЕНТОВ С ФОКАЛЬНОЙ ФИБРИЛЛЯЦИЕЙ ПРЕДСЕРДИЙ ПО ДАННЫМ ХОЛТЕРОВСКОГО МОНИТОРИРОВАНИЯ

*Д.С.Лебедев, Е.Н.Михайлов, В.С.Оршанская, В.А.Маринин, В.М.Тихоненко*

С целью апробации метода анализа поверхностной ЭКГ, полученной при холтеровском мониторинге (ХМ) в 12 отведениях, для обнаружения ранее «скрытых» эктопических зубцов Р, их векторной и морфологической оценки для выявления конкретного источника происхождения обследовано 23 пациента в возрасте  $53,8 \pm 12,3$  лет (от 26 до 74 лет), страдающих частыми пароксизмами фокальной фибрилляции предсердий (ФП). Связь одиночной, парной и групповой ранней предсердной экстрасистолии с инициацией ФП была доказана неоднократно. Длительность аритмического анамнеза составила  $4,2 \pm 7,3$  лет (от 2 до 20). Всем пациентам выполнялось амбулаторное ХМ ЭКГ в 12 отведениях («Кардиотехника-04-8», ЗАО «Инкарт»). Семи пациентам была выполнена визуализация анатомического строения легочных вен (ЛВ) с помощью ангиопульмонографии или мультиспиральной компьютерной томографии с контрастированием, а впоследствии катетерная абляция устьев ЛВ. Во время вмешательства производилось ХМ ЭКГ с расположением электродов в тех же точках, как и при амбулаторном исследовании, выполнялось эндокардиальное электрофизиологическое исследование со стимуляцией сердца из устьев ЛВ и других областей левого и правого предсердий (латеральных и септальных областей митрального и трикуспидального клапанов, ушек левого и правого предсердий, крыши левого и правого предсердий, устьев коронарного синуса (КС), верхней и нижней полых вен (ВПВ, НПВ), высоких отделов межпредсердной перегородки). Также выполнялось ретроградное контрастирование ЛВ. В случае коллектора ЛВ стимуляция производилась из верхнего и нижнего его полюсов. Эктопия из правой верхней ЛВ выявлена у 13 пациентов, из левой верхней ЛВ - у 12 пациентов, из правой нижней ЛВ - 4, из левой нижней ЛВ - 7. Наличие коллекторов правых ЛВ заподозрено при анализе морфологии зубцов Р и подтверждено при ангиопульмонографии - у 2 пациентов. Эктопия из очагов, отличных от ЛВ, характерных для устьев НПВ/ВПВ/КС выявлена у 3 пациентов. По два аритмогенных очага по данным ХМ выявлено у 11 пациентов, 1 и 3 аритмогенные ЛВ - по 5 пациентов. У 7 пациентов подгруппы катетерного лечения ФП математически полученные ранние эктопические зубцы Р по своим характеристикам соответствовали зубцам Р, стимулированным из устьев ЛВ. В трех случаях (43%) мы наблюдали различия в полярности и/или морфологии в 1-3 отведениях ЭКГ вычисленных зубцов Р и полученных при стимуляции, при этом дважды различия могли быть обусловлены низкоамплитудным сигналом ЭКГ, при котором вероятность ошибки возрастает. Таким образом, разработанный метод позволяет визуализировать погруженный в Т-волну ранний экстрасистолический зубец Р, выявленные математическим способом зубцы Р хорошо совпадают с зубцами Р, вызванными стимуляцией из устьев ЛВ у пациентов с пароксизмальной ФП.

### CHARACTERISTICS OF ATRIAL ECTOPY IN PATIENTS WITH FOCAL ATRIAL FIBRILLATION ACCORDING TO THE HOLTER MONITORING DATA

*D.S. Lebedev, E.N. Mikhailov, V.S. Orshanskaya, V.A. Marinin, V.M. Tikhonenko*

To approbate the technique of analysis the surface ECG obtained during the 12-lead Holter monitoring, to disclose pre-existing "latent" ectopic P-waves, as well as to perform the vector and morphological assessment of the latter for revelation of their specific origin, twenty-three patients aged 26-74 years (mean  $53.8 \pm 12.3$  years) with frequent paroxysms of focal atrial fibrillation were examined. The relation of the single, paired, and grouped early atrial premature contractions with the initiation of atrial fibrillation was shown many times. The history of arrhythmia was 2-20 years (mean  $4.2 \pm 7.3$  years). The ambulatory 12-lead ECG Holter monitoring in ("Kardiotekhnika-04-8", Incart Inc.) was performed in all patients. In 7 patients, the imaging of anatomic structure of pulmonary veins was carried out using angiopulmonography or multi-spiral computed tomography with contrast followed by the catheter ostial ablation of pulmonary veins. In the course of the procedure, ECG Holter monitoring was carried out with location of the electrodes at the same points as in ambulatory monitoring, the endocardial electrophysiological study was performed with cardiac pacing from the pulmonary vein ostia and other areas of the right and left atria (lateral and septal areas of mitral and tricuspid valves, auricles of both atria, tecti of both atria, ostia of coronary sinuses, superior and inferior vena cava, and proximal part of the inter-atrial septum). The retrograde contrasting of pulmonary veins was also performed. In the case of existence of the pulmonary vein collector, the pacing was performed from its superior and inferior parts.

The ectopic activity from the right upper pulmonary vein was revealed in 13 patients, from the left upper pulmonary vein in 12 ones, from the right lower pulmonary vein in 4 patients, and from the left lower pulmonary vein in 7 patients. The existence of collectors of the right pulmonary veins were suspected when analyzing the P-wave morphology and confirmed by angiopulmonography in 2 patients. The ectopic activity from the areas different from pulmonary veins (characteristic of superior/inferior vena cava, coronary sinus) was found in 3 patients. Two arrhythmogenic foci according to the Holter monitoring data were revealed in 11 patients, one and three foci, in 5 and 5 patients, respectively. In 7 patients, in whom atrial fibrillation was treated using the catheter technique, the ectopic early P-waves obtained earlier mathematically were similar by their characteristics to P-waves stimulated from the pulmonary vein ostia. The differences in polarity and/or morphology in I-III ECG leads of calculated and stimulated P-waves were observed in 3 cases (43%); the differences in 2 cases could be caused by a low-amplitude ECG-signal when the likelihood of error rises. The differences were also found in thoracic leads not usually critical for topical diagnostics of ectopy from pulmonary veins. Thus, the technique developed permits one to visualize the early extrasystolic P-wave incorporated into T-wave; mathematically revealed P-waves coincide with those caused by stimulation from the pulmonary vein ostia in patients with paroxysmal atrial fibrillation.