

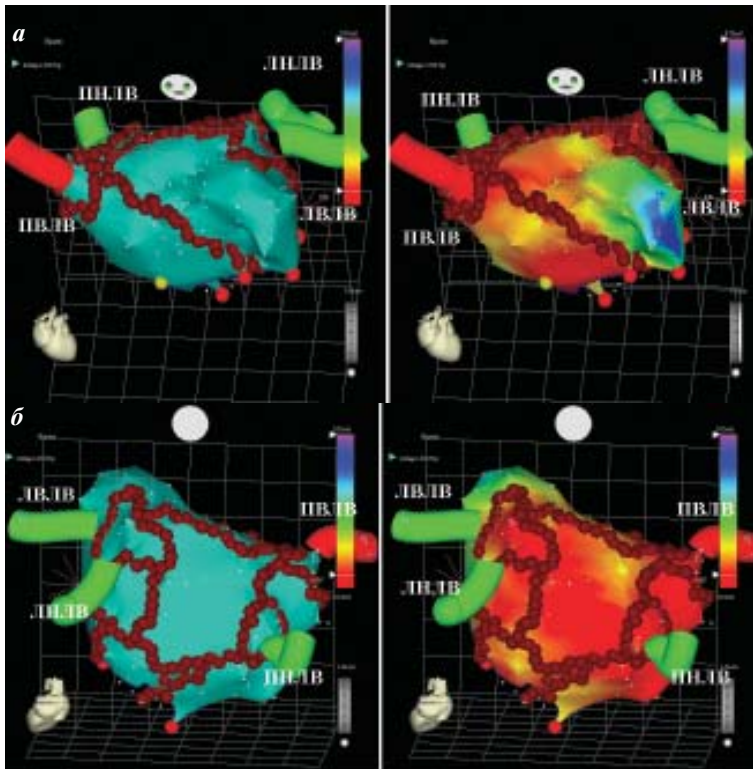Рис. 7. Схема катетерной процедуры «лабиринт-3» с использованием нефлюороскопической системы картирования (CARTO, Biosense Webster) у больного с хронической ФП. Показана схема абляции в левом предсердии (а - вид спереди, б - вид сзади), ПНЛВ, ПЛЛВ, ПВЛВ, ЛНЛВ, ЛВЛВ - легочные вены.

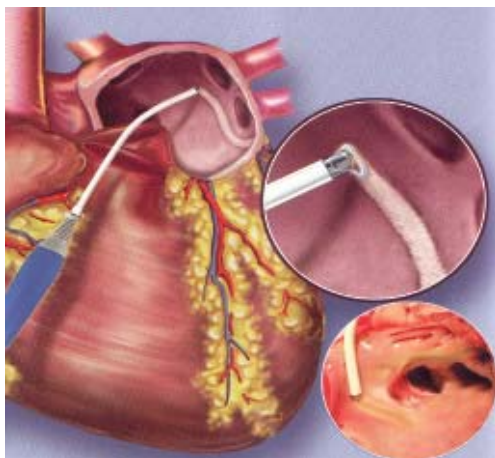


Рис. 14. Ирригационная (холодовая) РЧА при изоляции левых легочных вен в условиях открытого сердца.

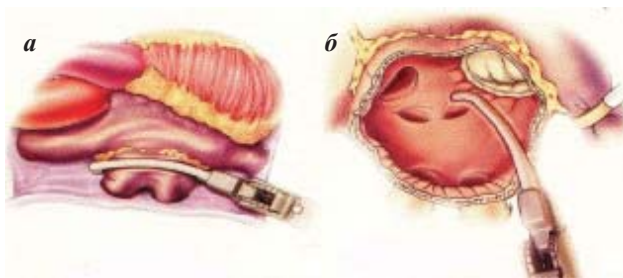


Рис. 15. Методика биполярной РЧА вокруг правых легочных вен (а) и задней стенке левого предсердия (б).

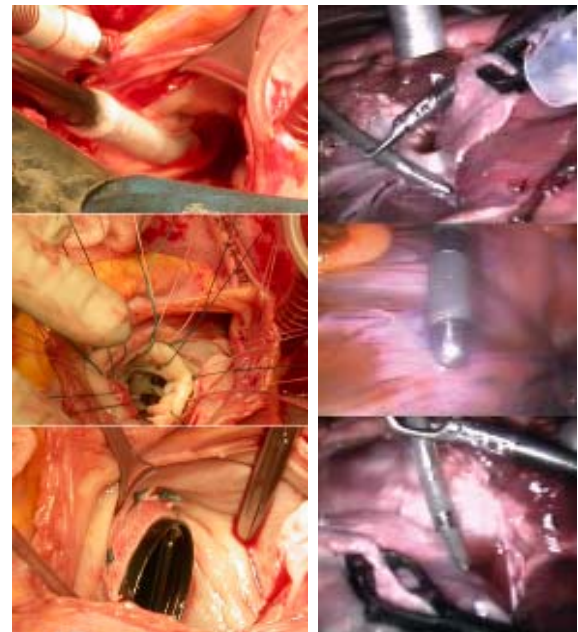


Рис. 16 (слева). Модификация операции «лабиринт-3» с использованием криодеструкции при устранении ФП и протезировании митрального клапана.

Рис. 18 (справа). Торакоскопическая эпикардальная холодовая РЧА (эксперимент).