КЛИНИЧЕСКИЕ НАБЛЮДЕНИЯ

Е.А.Покушалов, А.Н.Туров, П.Л.Шугаев, С.Н.Артеменко

РАДИОЧАСТОТНАЯ АБЛАЦИЯ ЖЕЛУДОЧКОВОЙ ТАХИКАРДИИ ТРАНСПЕРИКАРДИАЛЬНЫМ ДОСТУПОМ

ФГУ «Новосибирский НИИ патологии кровообращения им. акад. Е.Н.Мешалкина Федерального агентства по здравоохранению и социальному развитию», Новосибирск, Россия

Представлено описание трансперикардиальной катетерной аблации выполненной у молодого мужчины с пароксизмами идиопатической желудочковой тахикардии; эндокардиальное картирование выявило область широкой активации, не соответствующей критериям аритмогенной зоны, тогда как эпикардиальное позволило локализовать и эффективно устранить аритмогенную область в передней стенке правого желудочка.

Ключевые слова: желудочковая тахикардия, аритмогенная зона, эндокардиальное картирование, эпикардиальное картирование, радиочастотная катетерная аблация, приступы Морганьи-Эдамса-Стокса.

Transpericardial catheter ablation performed in a young adult male patient with paroxysmal idiopathic ventricular tachycardia is described; the endocardial mapping revealed an area of broad activation which did not meet the criteria of arrhythmogenic zone, whereas the epicardial mapping permitted one to localize and effectively eliminate the arryhthmogenic area in the right ventricle anterior wall.

Key words: ventricular tachycardia, arrhythmogenic zone, endocardial mapping, epicardial mapping, radiofrequency catheter ablation, Morgagni-Adams-Stokes syndrome

Недавние исследования подтвердили эффективность радиочастотных аблаций (РЧА) в лечении желудочковых аритмий ишемической и неишемической этиологии [6]. Однако, до 30% субстратов патологической желудочковой активности может располагаться интрамурально или субэпикардиально [7], что делает их недоступными для устранения со стороны эндокарда «классическим» (чрессосудистым) доступом [1]. Перспективным решением в этом случае может стать РЧА со стороны эпикардиальной поверхности при проведении аблационного электрода трансперикардиально [5]. Указанная методика завоёвывает всё больше сторонников в европейских Центрах. Однако в России опыт подобных аблаций отсутствует.

В связи с этим мы приводим описание радиочастотной аблации, выполненной эпикардиальным доступом, у молодого мужчины с пароксизмальной желудочковой тахикардией.

Больной Р., 46 лет. Поступил в отделение в марте 2006 г. с жалобами на еженедельные приступы учащённого сердцебиения, возникающие при физической нагрузке, и сопровождающиеся выраженной слабостью, одышкой, гипотензией (до 80/40 мм рт. ст.). Из анамнеза известно следующее: приступы тахикардии появились в марте 2005 года и с этого времени возникали регулярно с периодичностью в 2-3 недели; купировались спонтанно через 15-30 минут. На поверхностной ЭКГ во время приступа регистрировалась тахикардия «с широкими комплексами QRS» с частотой сердечных сокращений (ЧСС) - 240 уд/мин. Установлен диагноз: суправентрикулярная тахикардия с блокадой левой ножки пучка Гиса. Несмотря на проводимую профилактическую терапию (эгилок, верапамил, пропанорм, кордарон), пароксизмы становились чаще и зимой 2006 года приобрели характер еженедельных; купировались бригадой «скорой помощи» внутривенным введением изоптина. За две недели до госпитализации, пароксизм тахикардии завершился приступом Морганьи-Эдамса-Стокса (МЭС).

На момент обследования в стационаре: ритм синусовый. По данным суточного мониторирования, на фоне синусового ритма с ЧСС от 51 до 128 уд/мин (средняя - 67), регистрируются 913 предсердных и три желудочковых экстрасистолы. По данным эхокардиографии полости сердца не увеличены, участки склероза в миокарде левого желудочка (ЛЖ), сократительная функция не снижена. Конечнодиастолический размер ЛЖ - 4,99 см; конечнодиастолический объем ЛЖ - 118 мл; фракция выброса - 68,7%; правый желудочек - 2,3 см; правое предсердие - 3,1 х 3,5 см; левое предсердие - 4,0 х 3,5 см. При селективной коронарографии признаков поражения коронарного русла не верифицировано. Также не обнаружена патология щитовидной железы.

Проведённое на дооперационном этапе чреспищеводное электрофизиологическое исследование (ЭФИ) приступ тахикардии не индуцировало. Наличие документированных пароксизмов гемодинамически значимой тахикардии с приступами МЭС при неэффективности медикаментозной терапии послужило показанием к проведению внутрисердечного ЭФИ и катетерной аблации.

В процессе внутрисердечного ЭФИ документировано отсутствие ретроградного проведения, «двойственной» электрофизиологии атриовентрикулярного (АВ) узла, что позволяло исключить синдром WPW и пароксизмы АВ узловой re-entry тахикардии.

При учащающей электростимуляции правого желудочка индуцируются устойчивые приступы тахикардии с «широкими комплексами QRS» (156 мс) с ЧСС достигающей 240-260 уд/мин с морфологией полной блокады левой ножки пучка Гиса и вентрикуло-атри-

© Е.А.Покушалов, А.Н.Туров, П.Л.Шугаев, С.Н.Артеменко

альной диссоциацией, что делало несомненным диагноз желудочковой тахикардии (рис. 1).

Во время пароксизма желудочковой тахикардии с использованием электроанатомического картирования (CARTO XP, Biosense-Webster) построено изображение правого желудочка, для чего проведена регистрация 146 точек. Область наиболее ранней активации обнаружена в передней стенке правого желудочка, где интервал V-QRS составил 29 мс (рис. 2а). Entrainment-стимуляция в этом месте продемонстрировала манифестное вхождение (non-concealed fusion), поскольку в отведениях III, aVL, V6 морфология стимуляционного комплекса QRS отличалась от тахикардитического и была подобна стимуляционному комплексу из этой области на синусовом ритме. Интервал St-QRS превышал значения V-QRS на 30 мс, а постстимуляционный интервал (260 мс) превышал цикл тахикардии (234 мс) на 26 мс (рис. 3а), что говорило о расположении данной области вне цикла re-entry. При проведении стимуляционного картирования из точки наиболее раннего пресистолического потенциала отмечается неполное соответствие (close match) формы QRS в отведениях II, aVL, aVF и, особенно, V6 (рис. 4а). Отсутствие достаточного опережения во время активационного картирования с обширной площадью гомогенно ранней активации («красная» зона) при электроанатомическом картировании (рис. 5а - см. на цветной вклейке), манифестное вхождение и несоответствие морфологии комплекса QRS при стимуляционном картировании позволяли определить аритмогенный фокус как субэпикардиальный. Это предположение полностью подтверждалось неэффективностью двух воздействий в области эпицентра зоны, несмотря на которые пароксизмы тахикардии индуцировались на тех же режимах электростимуляции.

Доступом по Марфану пунктирован перикард, проведено контрастирование его полости, после чего через интродьюсер 8F введён аблационный электрод «NaviStar ThermoCool». При активационном картировании эпикардиальной поверхности правого желудочка, область наиболее раннего возбуждения также соответствовала его передней стенке, однако интервал V-QRS имел большие значения по сравнению с эндокардиальной поверхностью (63 мс и 29 мс соответственно; рис. 2). Стимуляционное картирование продемонстрировало идентичность формы QRS комплекса при стимуляционном картировании эктопическому во всех поверхностных отведениях (exact match; рис. 4б-в). Entrain-

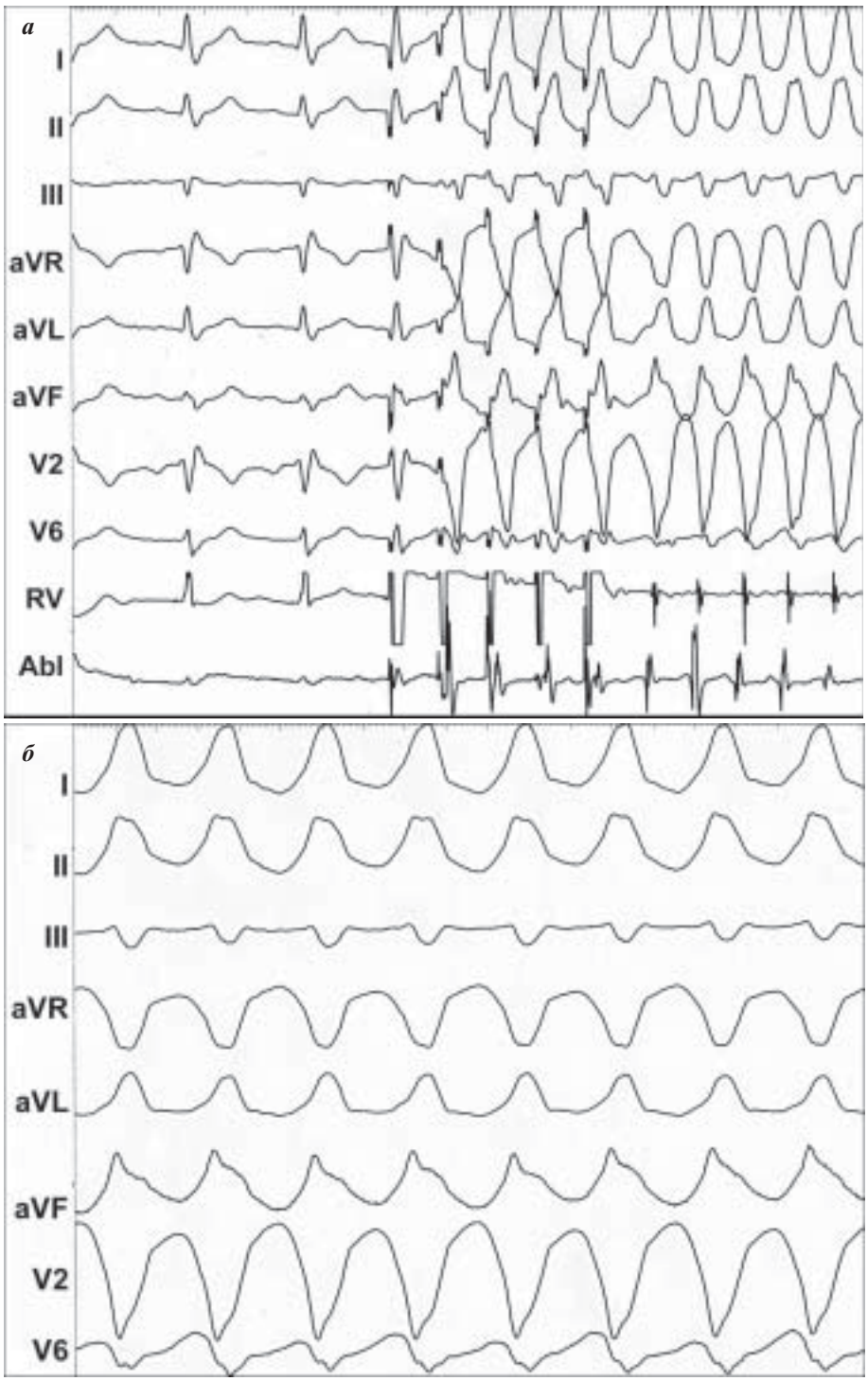

Рис. 1. Фрагменты внутрисердечного ЭФИ: а - момент индукции желудочковой тахикардии с ЧСС 245 уд/мин залпом учащающей электростимуляции правого желудочка с частотой 190 имп/мин; б - желудочковая тахикардия с ЧСС 260 в минуту, где RV - электрограмма из верхушки правого желудочка, Abl - с кончика аблационого/картирующего электрода.

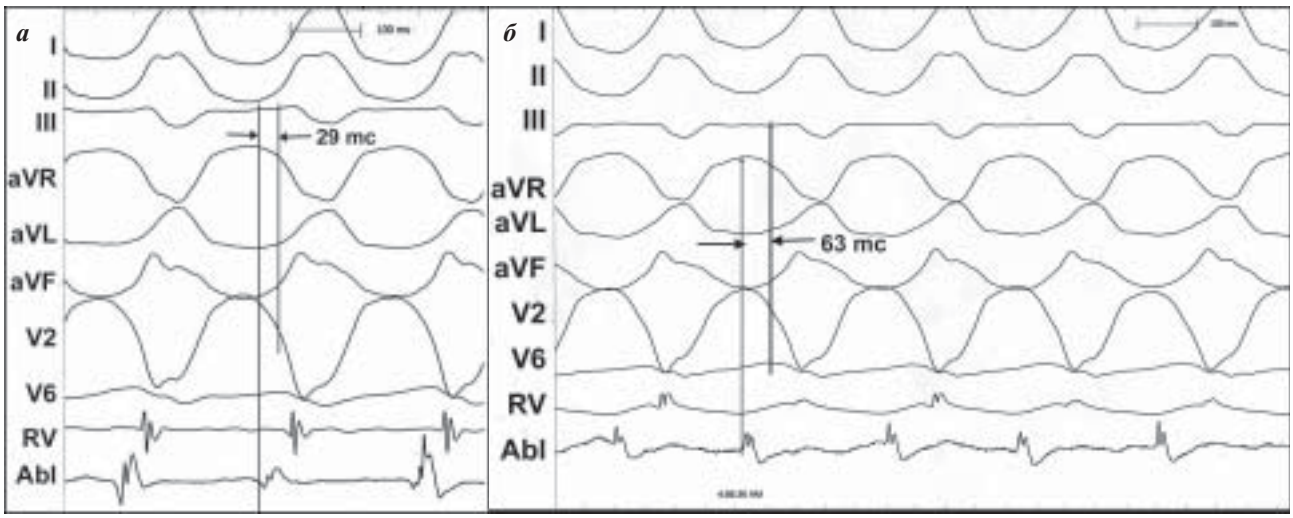

Рис. 2. Активационное картирование правого желудочка во время тахикардии: а - эндокардиальный, б - эпикардиальный этап. Электрограмма с аблационного электрода (Abl) регистрируется с участка наиболее ранней эктопической желудочковой активации.

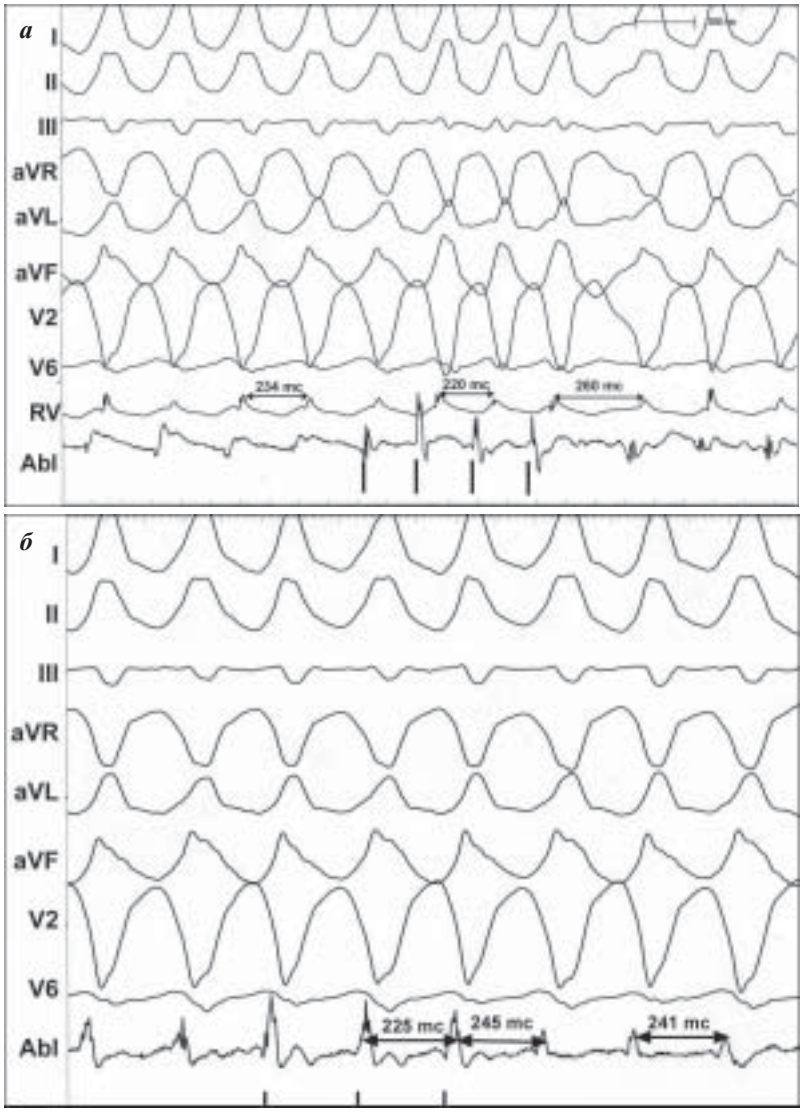

Рис. 3. Результаты entrainment-картирования правого желудочка во время тахикардии: а - эндокардиальный, б - эпикардиальный этап. Entrainment-интервал вычислялся как разность постстимуляционного интервала и цикла спонтанной тахикардии и составлял 26 мс и 4 мс соответственно. Вертикальные линии - маркёры электростимуляции.

ment-стимуляция в этом месте продемонстрировала феномен скрытого вхождения (concealed fusion) при 4-мс разнице между постстимуляционным интервалом и циклом тахикардии (рис. 3б). Интервал St-QRS во время entrainment полностью соответствовал интервалу V-QRS во время желудочковой тахикардии.

Эти данные полностью подтвердили субэпикардиальную локализацию аритмогенного фокуса. После совмещения 3D-изображений эндо- и эпикардиальной поверхности автоматическое распределение цветового спектра, возбуждение сместилось в сторону эпикарда и локализовалось в виде небольшой «красной» зоны, в то время как область раннего возбуждения на эндокарде окрасилась более поздними («жёлтыми-зелёными») оттенками (рис. 5 - см. на цветной вклейке).

В область наиболее ранней эпикардиальной активации под контролем ангиографии правой коронарной артерии нанесены три аппликации радиочастотной энергии с температурой на кончике электрода 43 °С при мощности 45 Вт и скорости орошения 17 мл/мин (рис. 6). После воздействия на протяжении 30 минут интраоперационного наблюдения пароксизмы тахикардии индуцировать не удавалось. При последующем наблюдении в палате пароксизмы тахиаритмии не возникали. Больной выписан в удовлетворительном состоянии без рекомендации приёма антиаритмических препаратов.

Методика РЧА трансперикардиальным доступом предложена впервые в 1995 году группой профессора E.Sosa (Брази-

лия) для лечения желудочковых аритмий с преимущественно субэпикардиальной локализацией (болезнь Чагаса, постинфарктные желудочковые тахикардии) [3]. В настоящее время эффективность такого подхода приближается к 80% в тех ситуациях, когда аблация классическим чрессосудистым доступом была невозможной в связи с отдалённостью фокуса от эндокарда [4].

В ходе описанной нами операции желудочковая тахикардия индуцировалась и купировалась программированной электростимуляцией, при entrainment-стимуляции определялся феномен постоянного и прогрессирующего слияния, что в сочетании с отсутствием базовой эктопической активности свидетельствовало о «повторном входе» в качестве механизма аритмии. Данные активационного картирования, которые показали унифокальную центробежную активацию правого желудочка, свидетельствуют о крайне малом цикле тахикардии (micro re-entry), которая, по-видимому, была связана с зонами интрамурального склероза (серый цвет на рис. 5 - см. на цветной вклейке), обозначенными как области с низкоамплитудными потенциалами (менее 0,2 мВ).

Область наиболее ранней активации обнаружена в передней стенке правого желудочка, однако entrainment-стимуляция показала широкую антидромную активацию, а результаты стимуляционного картирования в этой зоне также не соответствовали критерию участника re-entry. Это позволило заподозрить субэпикардиальную локализацию и предпринять трансперикардиальный доступ с успешным радиочастотным воздействием.

Малый цикл тахикардии не позволил провести анализ «перешейка», «внутренней» и «внешней» петли, которые являются компонентами постинфарктной ишемической желудочковой тахикардии. Однако, наименьший интервал St-QRS на эпикардиальной поверхности вблизи рубца позволил определить эту зону как «выход» из «перешейка» и выполнить здесь аблацию.

Совмещение эндо- и эпикардиальной активации (рис. 5 г-д - см. на цветной вклейке) показывает начало тахикардитической активации под эпикардом (на глубине 12 мм от эндокарда) с последующей активацией эндокардиальной поверхности широким фронтом и со смещением вправо от эпикардиального центра. Таким образом, субэндокардиальная зона ранней активации выступала как «свидетель» (bystander), что и делало воздействие чрезвенным доступом неэффективным.

Наиболее частым осложнение аблации трансперикардиальным доступом считается термическая контузия коронарной артерии с развитием ангиоспазма [2]. Для избежания коронарных осложнений воздействие проводилось нами под контролем коронарографии; при этом был соблюдён критерий отстояния аблационного электрода от венечной артерии не менее чем на 12 мм (трёхкратная длина кончика электрода).

Таким образом трансперикардиальный доступ может быть эффективной альтернативой чрезвенному при катетерной аблации желудочковой тахикардии у больных с субэпикардиальной локализацией аритмогенной зоны.

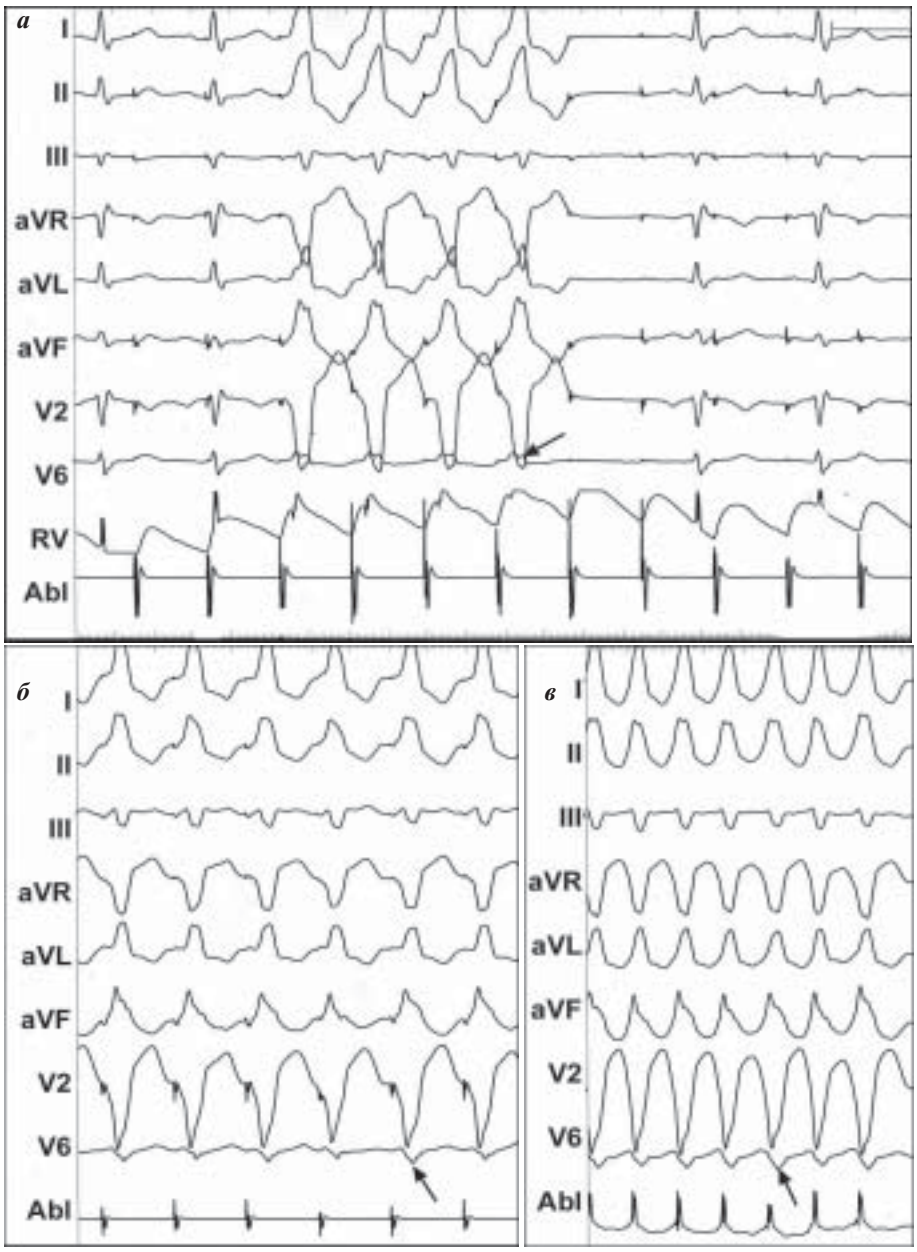

Рис. 4. Результаты стимуляционного картирования: а - эндокардиальный, б - эпикардиальный этап, в - желудочковая тахикардия. Стрелкой указано отведение (V6), в котором различия формы комплексов QRS при эндо- и эпикардиальной электростимуляции наиболее отчётливы.

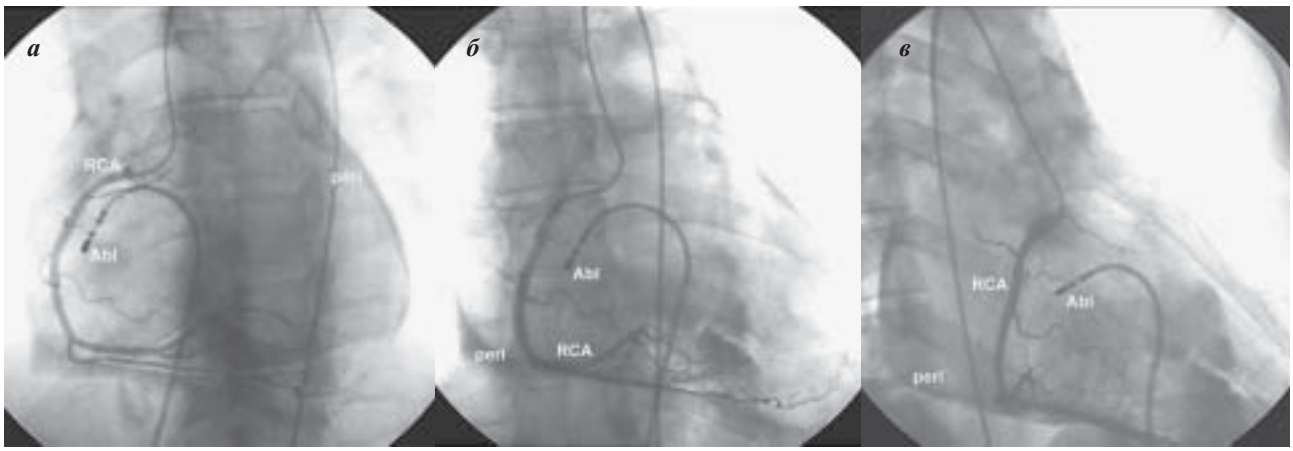

Рис. 6. Рентгенографическое положение электрода во время аблации эпикардиальным доступом: а - левая косая проекция (LAO-30), б - правая косая проекция (RAO-30), в - правая боковая проекция (RL). Где, RCA - правая коронарная артерия, Abl - аблационный электрод, peri - контраст в полости перикарда.

ЛИТЕРАТУРА

1. Bartlett T.G., Mitchell R., Friedman P.L. and al. Histologic evolution of RF lesions in an old human myocardial infarct causing ventricular tachycardia // J Cardiovasc Electrophysiol. - V. 6. - 1995. - P.625-629.
2. Nakagawa H., Wittkampf F.H., Yamanashi W.S. et al. Inverse relationship between electrode size and lesion size during RF ablation with active electrode cooling // Circulation. - V. 98. - 1998. - P. 458-465.
3. Sosa E., Scanavacca M., d'Avila A. et al. A new technique to perform epicardial mapping in the electrophysiology laboratory // J. Cardiovasc. Electrophysiol. - V. 7. - 1996. - P.531-536.
4. Sosa E., Scanavacca M., d'Avila A. et al. A new technique to perform epicardial mapping in the electrophysiology laboratory // JACC. - V. 35 (6). - 2000. - P. 1442-1449.
5. Sosa E., Scanavacca M., d'Avila A. et al. Endocardial and epicardial ablation guided by nonsurgical transthoracic epicardial mapping to treat recurrent ventricular tachycardia // J. Cardiovasc. Electrophysiol. - V. 9. - 1998. - P.229-239.
6. Stevenson W.G., Khan H., Sager P. et al. Identification of reentry circuit sites during catheter mapping and RF ablation of VT late after myocardial infarction // Circulation. - V. 88. - 1993. - P. 1647-1670.
7. Trappe H.J., Klein H., Auricchio A. et al. Catheter ablation of ventricular tachycardia: role of the underlying etiology and the site of energy delivery // PACE. - V.15. - 1992. - P. 411-424.