

Рисунок к статье А.Н.Турова, Е.А.Покушалова, П.Л.Шугаева, С.Н.Артеменко, Н.В.Широковой

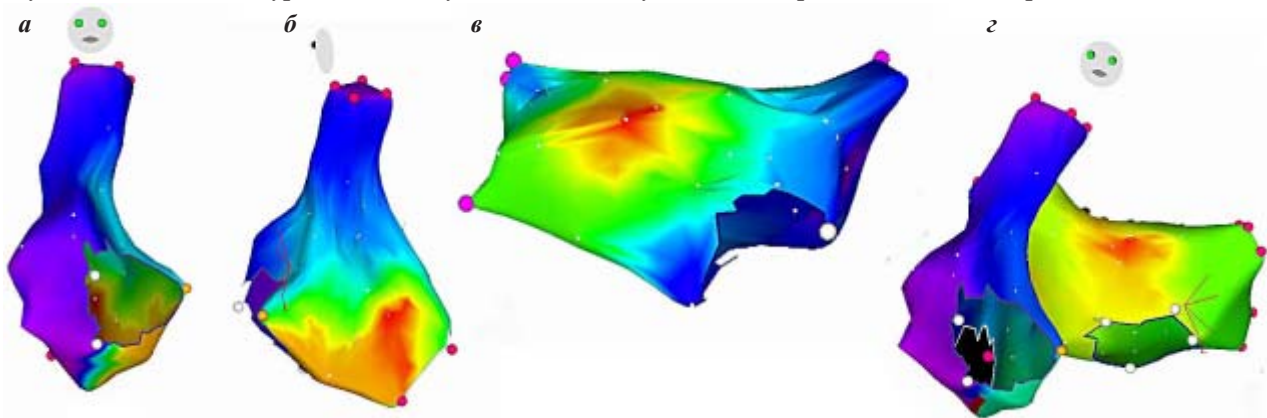


Рис. 2. Процесс 3D-картирования предсердной эктопии у больной М.: а, б - активационная карта правого предсердия в прямой и левой косой проекциях показывает раннюю активацию в области межпредсердной перегородки; в - карта левого предсердия, передняя проекция, г – окончательное позиционирование фокуса на границе крыши и передней стенки левого предсердия после совмещения двух карт, при этом межпредсердная перегородка активируется позднее.