

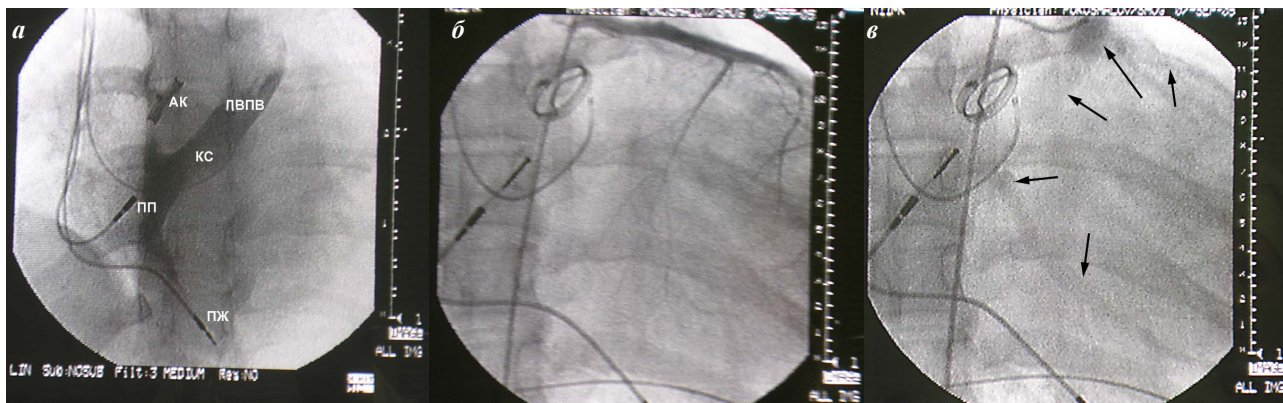Рис. 1. Фрагменты интраоперационного рентгеноконтрастного исследования: а - контрастирование ствола коронарного синуса через ЛВПВ, б, в - коронарография левой коронарной артерии в проекции RAO-30 (артериальная и венозная фаза). На рис. 1в определяются слабоконтрастные тени венозных сосудов (стрелки) левого желудочка, дренирующиеся через крупную вену в области венечной борозды, не впадающую в коронарный синус (АК - механический протез в позиции аортального клапана, ЛВПВ - добавочная левая верхняя полая вена, КС - коронарный синус, ПЖ - электрод в верхушке правого желудочка, ПП - электрод в ушке правого предсердия).

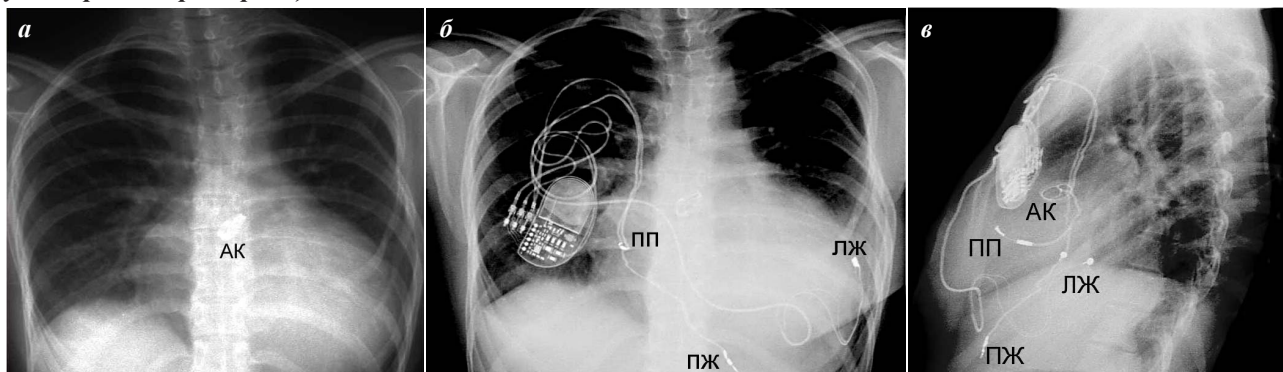


Рис. 2. Рентгенография органов грудной клетки: а - до операции (передне-задняя проекция), б, в - после операции, передне-задняя и левая боковая проекции соответственно. Обозначения - те же. Отчётливо визуализируются две площадки биполярного миокардиального электрода (ЛЖ), фиксированные к боковой стенке левого желудочка.

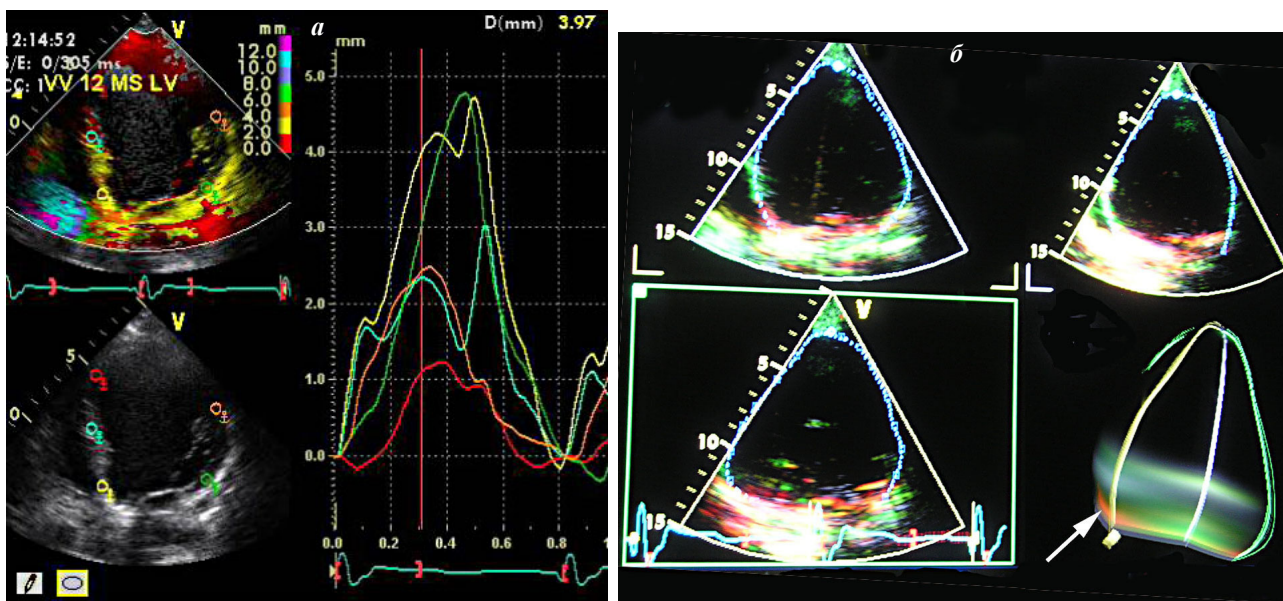


Рис. 3. Тканевая доплерография, апикальная 4-камерная позиция: а - режим Tissue Tracking после операции; б - режим TSI (Tissue Synchronization Imaging) после операции. До операции отмечалось разнонаправленное смещение сегментов межжелудочковой перегородки (МЖП), после - однонаправленное смещение сегментов МЖП и боковой стенки с исчезновением инверсии. Режим TSI на показывает временную динамику локального сокращения различных сегментов ЛЖ по сравнению с началом QRS. Преобладание зелёного цвета на фотографии говорит о преобладающем синхронном сокращении всех сегментов МЖП с сохранением умеренного отставания в базальном отделе нижней стенки (красный цвет, белая стрелка).