

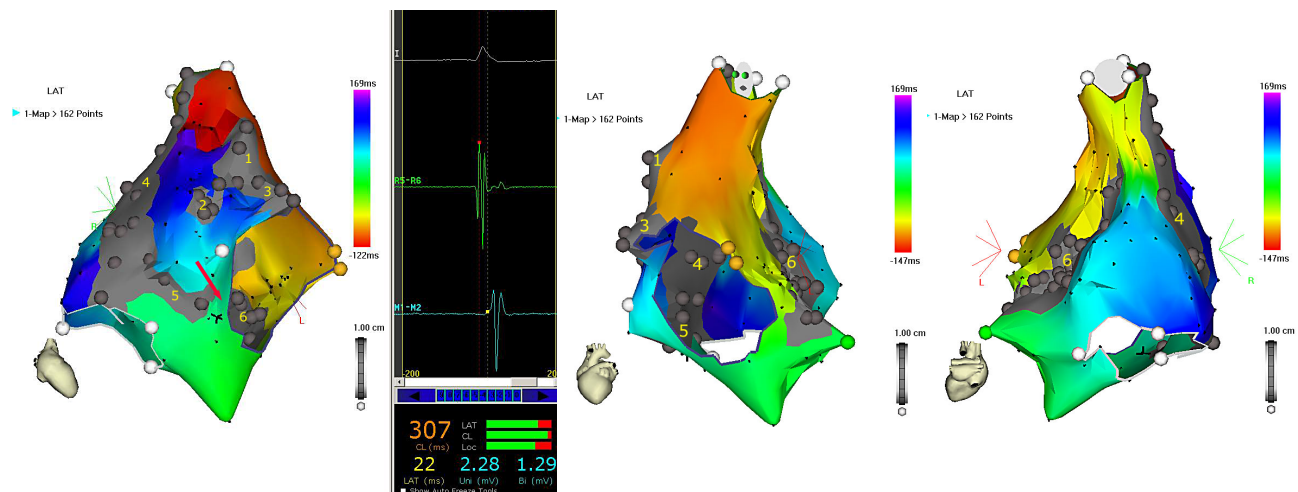Рис. 3. Активационная карта правого предсердия (объяснения в тексте).

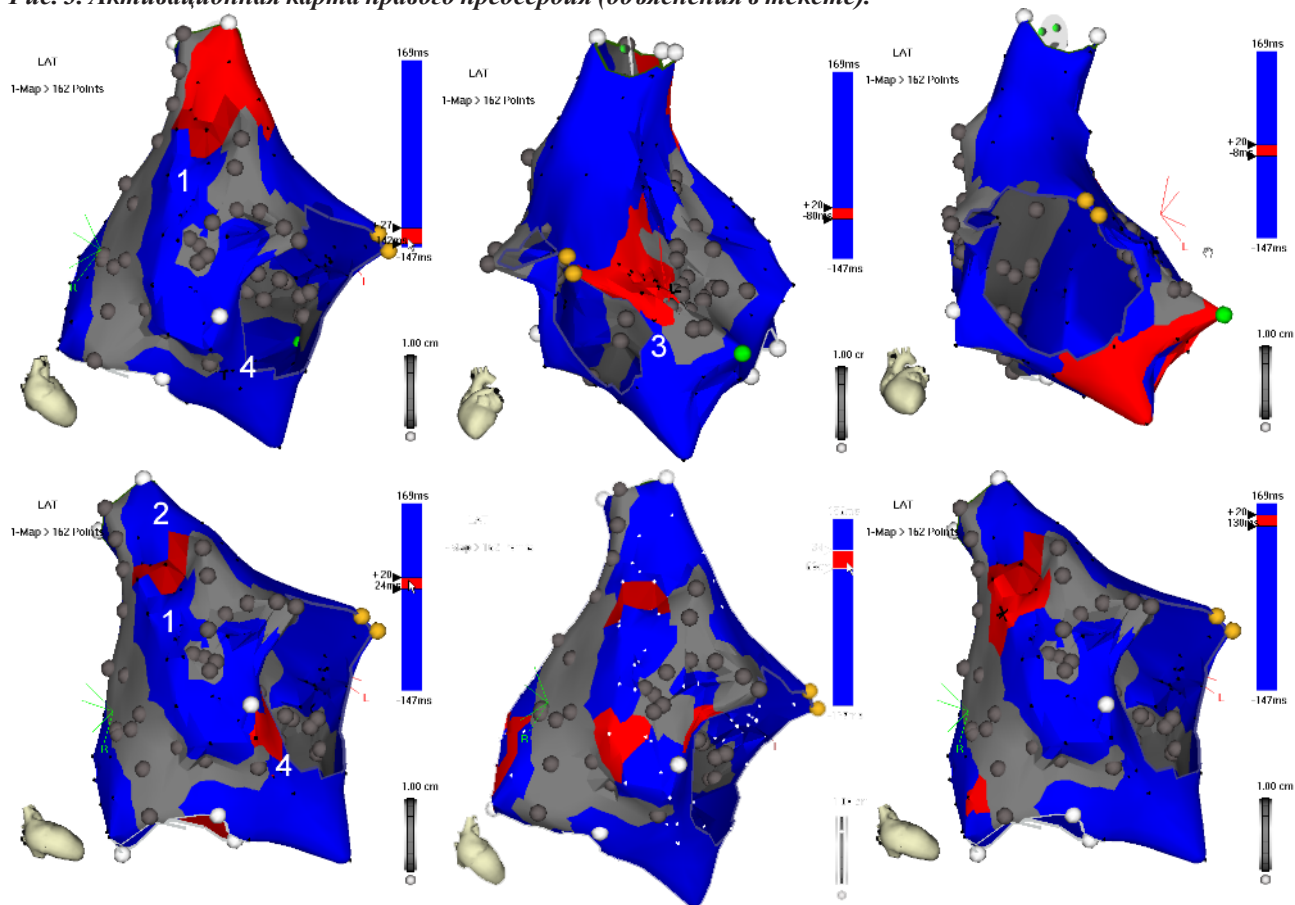


Рис. 5. Фрагменты propagation-map, показывающие последовательность активации правого предсердия (объяснения в тексте).

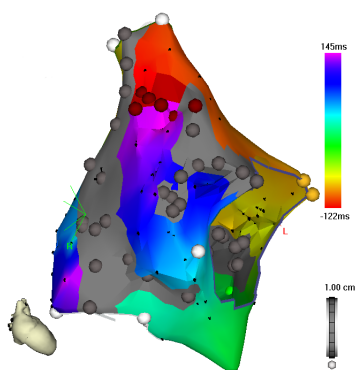


Рис. 6. Абляционная линия между задним и боковым атриотомным рубцами (RAO-30).

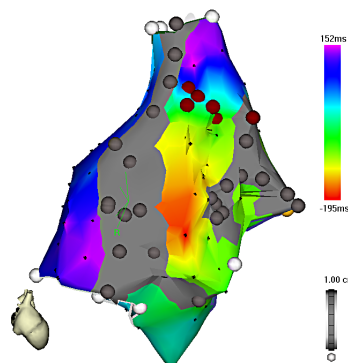


Рис. 8. Активационная карта правого предсердия после выполнения абляции (объяснения в тексте).