

КЛИНИЧЕСКИЕ НАБЛЮДЕНИЯ

А.М.Жданов, Ф.Б.Вотчал, Е.В.Первова, И.В.Самойленко, И.В.Дроздов

ПЕРВЫЙ ОПЫТ КЛИНИЧЕСКОГО ПРИМЕНЕНИЯ ЭЛЕКТРОКАРДИОСТИМУЛЯТОРА С АВТОМАТИЧЕСКОЙ ФУНКЦИЕЙ ДИНАМИЧЕСКОЙ УЧАЩАЮЩЕЙ СТИМУЛЯЦИИ ПРЕДСЕРДИЙ («AF SUPPRESSION»)

*Московский центр кардиостимуляции Института хирургии им. А.В.Вишневого,
4-ая городская клиническая больница, Москва*

Приводится клиническое наблюдение использования электрокардиостимулятора с автоматической функцией динамической учащающей стимуляции предсердий у больной с частыми пароксизмами фибрилляции предсердий, рефрактерными к терапии кордароном, соталексом и аллапенином.

Ключевые слова: фибрилляция предсердий, синдром слабости синусового узла, постоянная электрокардиостимуляция, динамическая учащающая стимуляция предсердий

A clinical case is presented of use of a pacemaker with automated function of dynamic increment atrial pacing in a female patient with frequent paroxysms of atrial fibrillation resistant to treatment with Amiodarone, Sotalol, and Allapinine.

Key words: atrial fibrillation, sick sinus syndrome, permanent pacing, dynamic increment atrial pacing

Фибрилляция предсердий (ФП) является наиболее часто встречающимся видом тахикардии и наблюдается у 0,3-0,4% взрослого населения, а у лиц старше 60 лет - в 5-10% случаев. Несмотря на то, что ФП не относится к жизнеугрожающим аритмиям, она является независимым фактором повышения риска смерти у различных категорий кардиологических больных [4].

Большинство больных с ФП для поддержания синусового ритма нуждаются в длительном профилактическом назначении антиаритмических препаратов, эффективность которых составляет 50-60% [1]. При этом известна тенденция к большей смертности среди больных, которые получали поддерживающую антиаритмическую терапию [1]. Особенно затруднителен подбор антиаритмической терапии у пациентов, у которых пароксизмальная ФП сочетается с синдромом слабости синусового узла (СССУ) [4]. Поэтому возникает необходимость в поиске нефармакологических путей воздействия на ФП.

В 1983 году Coumel сообщил о превентивном воздействии учащающей стимуляции предсердий на возникновение пароксизмов у пациентов с вагусно-обусловленной ФП. При частой стимуляции распространение волны возбуждения в предсердиях может подавлять активные при синусовом ритме аритмогенные очаги и цепи «re-entry». Кроме этого, стимуляция предсердий с повышенной частотой, создавая однородный частотный профиль, определяет уменьшение дисперсии рефрактерных периодов и стабильность скорости проведения возбуждения по предсердиям, что может оказывать антиаритмическое действие. Однако, на основании клинических исследований, показано что длительная частая стимуляция предсердий приводила к снижению показателей сократительной способности левого желудочка (ЛЖ).

Одной из последних разработок, обеспечивающих профилактику пароксизмов ФП, является динамическая учащающая стимуляция предсердий, т.е. способность электрокардиостимулятора (ЭКС) осуществлять подав-

ление собственной предсердной активности [2]. Характерной особенностью этого вида стимуляции является то, что частота ее увеличивается параллельно увеличению спонтанной частоты. Поскольку частота стимуляции предсердий (в результате постоянного анализа спонтанной предсердной активности), незначительно превышает спонтанную их частоту, вышеописанные неблагоприятные эффекты длительной учащающей стимуляции на сократительную функцию миокарда ЛЖ сводятся к минимуму.

В представленной статье демонстрируется первый в России опыт имплантации двухкамерного ЭКС Identity ADx DR 5380 (St Jude Medical) с функцией динамической учащающей стимуляции предсердий, алгоритм которой заключается в постоянном контроле спонтанной предсердной активности и, при восприятии 2-х спонтанных зубцов Р, обеспечении автоматического увеличения частоты стимуляции предсердий на протяжении заданного числа циклов стимуляции.

Больная К., 57 лет, поступила в отделение хирургического лечения сложных нарушений ритма и кардиостимуляции 4 ГКБ Москвы 10.01.2004 года с жалобами на частые приступы сердцебиения сопровождающиеся общей слабостью, одышкой и давящими болями за грудиной при физической нагрузке, чередующиеся с эпизодами головокружений.

Из анамнеза заболевания: страдает артериальной гипертензией более 10 лет. Впервые приступы сердцебиений пациентка отметила в 1994 году. Пароксизмы аритмии были редкими (несколько раз в год), кратковременными (несколько минут), купировались спонтанно. С лета 2003 года больная отметила учащение приступов сердцебиений (до 3-4 раз в неделю). Тахикардия стала носить более устойчивый характер - длительность сердцебиений составила от нескольких часов до двух суток. ФП купировалась спонтанно или после введения новокаинамида. Профилактический

прием антиаритмической терапии, в том числе кордарона, соталекса, аллапенина существенного эффекта на частоту рецидивирования аритмии не оказал.

В период нахождения в отделении у пациентки неоднократно регистрировалась ФП с ЧСС 100-130 уд/мин. По результатам холтеровского мониторирования у пациентки выявлены 8 неустойчивых (менее 60 секунд) пароксизмов ФП с ЧСС 92-136 уд/мин. Максимальная ЧСС синусового ритма 106 уд/мин, минимальная ЧСС 38 уд/мин. Максимальная пауза составила 2020 мс. При проведении чреспищеводной электрокардиостимуляции: время восстановления функции синусового узла (ВВФСУ) - 1680 мс, скорректированное ВВФСУ (КВВФСУ) - 640 мс, точка Венкебаха - 160 имп/мин.

Эхокардиография: аорта (Ао) - 3,6 см, левое предсердие (ЛП) - 4,5 см, конечнодиастолический размер (КДР) - 5,6 см, конечносистолический размер (КСР) - 3,1 см. Сократительная функция ЛЖ удовлетворительная. Зоны гипокинезии не выявлены. Толщина межжелудочковой перегородки (МЖП) - 1,1 см, задней стенки (ЗС) ЛЖ - 1,1 см. Створки аортального клапана (АоК) уплотнены, амплитуда их раскрытия достаточная. Признаков легочной гипертензии нет. Недостаточность митрального клапана (МК) ++,

АоК ++, трикуспидального клапана (ТК) +, клапана легочной артерии (ЛК) +.

На основании проведенного исследования был установлен диагноз: ИБС, стенокардия напряжения II функционального класса, СССУ, тахи-брадиформа, пароксизмальная ФП, НК I ст. Гипертоническая болезнь II ст.

21.01.2004 года пациентке К. был имплантирован двухкамерный ЭКС Identity ADx DR 5380, обладающий функцией динамической учащающей стимуляции предсердий («AF suppression»). Электрод 1646Т был установлен в области верхушки правого желудочка со следующими параметрами: порог стимуляции - 0,5 В, амплитуда R - 12 мВ, сопротивление - 550 Ом. Электрод 1642Т был установлен в ушко правого предсердия: порог стимуляции составил 0,5 В, амплитуда Р - 2,7 мВ, сопротивление - 470 Ом.

В раннем послеоперационном периоде была активизирована функция «AF suppression», при этом число циклов учащающей стимуляции установлено на 15. Функция автоматического переключения режима стимуляции («Auto Mode Switch») установлена на «DDD to DDI» при частоте регистрации предсердной тахикардии 225 в мин.

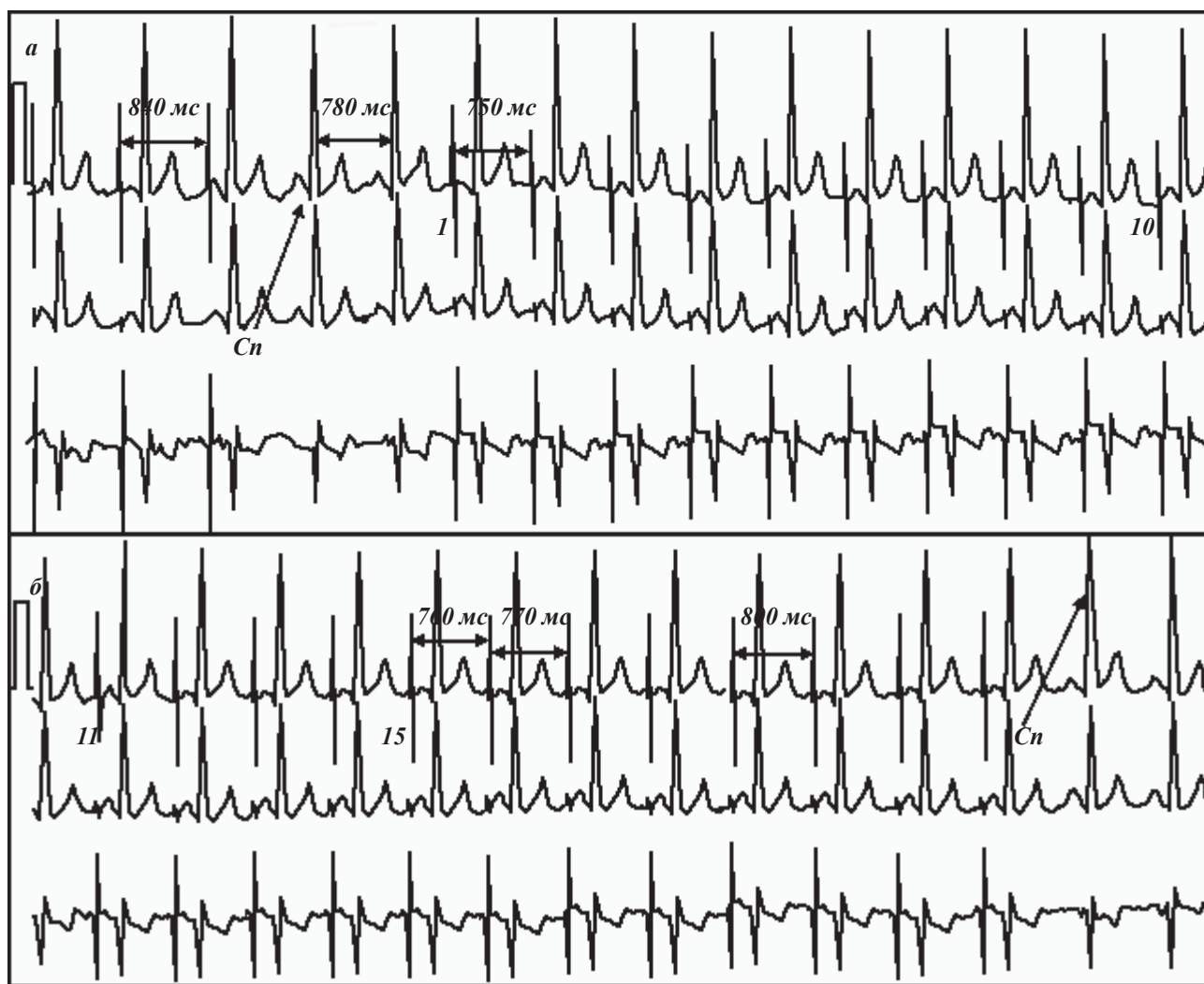


Рис. 1. Работа функции «AF suppression»: а - появление навязанной стимуляции после регистрации спонтанной (Cn) предсердной активности; б - окончание работы указанной функции с последующим увеличением интервала стимуляции. 1, 10, 11, 15 - циклы учащающей предсердной стимуляции; 840 мс, 750 мс, 760 мс, 770 мс, 800 мс - интервалы стимуляции.




Рис. 2. Гистограмма автоматического переключения режима стимуляции: а - количество эпизодов для каждого из 9 частотных интервалов; б - количество эпизодов переключения режимов стимуляции для каждого из 10 временных интервалов.

На представленной ЭКГ (рис. 1) демонстрируется работа функции «AF suppression»: при появлении двух спонтанных предсердных комплексов с частотой 77 в минуту происходит учащение предсердной стимуляции, превышающей спонтанную частоту на 3 импульса в минуту на протяжении заданных 15 комплексов с последующим снижением частоты стимуляции до базовой частоты или появления очередных двух спонтанных комплексов.

Послеоперационный период протекал нормально. Рана зажила первичным натяжением. На 7 сутки были сняты швы. Пациентка была выписана из отделения. Повторный осмотр произведен спустя 1 месяц после имплантации ЭКС. Со слов больной самочувствие ее значительно улучшилось. Эпизоды общей слабости и головокружений не повторялись, увеличилась работоспособность, меньше беспокоит страх ожидания очередного приступа сердечной недостаточности. За указанный период отметила появление лишь двух пароксизмов тахикардии, длившихся более 1 суток и купировавшихся спонтанно.

При получении информации с ЭКС посредством программатора, установлено, что соотношение навязанной стимуляции и спонтанной предсердной активности, согласно гистограмме сокращений, составило 94% и 6%, соответственно.

За период наблюдения автоматическое переключение режима стимуляции происходило 5 раз (рис. 2). Согласно представленной гистограмме, у больной регистрировалось 3 неустойчивых (менее 1 минуты) и 2 устойчивых пароксизма тахикардии длительностью более 24 часов. Оба последних пароксизма были клинически значимы и соответствовали по времени описываемым пациенткой приступам сердечной недостаточности.

Как видно из представленных данных, активация автоматической функции «AF suppression» после имплантации Identity ADx DR 5380 способствовало улучшению качества жизни нашей пациентки за счет значительного уменьшения числа пароксизмов фибрилляции предсердий. На основании одного наблюдения мы не вправе делать выводы об эффективности функции динамической учащающей стимуляции предсердий в профилактике пароксизмов предсердных тахикардий, однако, дальнейшие наши исследования, возможно, позволят составить собственное объективное представление о новом методе лечения пароксизмальной ФП.

Как видно из представленных данных, активация автоматической функции «AF suppression» после имплантации Identity ADx DR 5380 способствовало улучшению качества жизни нашей пациентки за счет значительного уменьшения числа пароксизмов фибрилляции предсердий. На основании одного наблюдения мы не вправе делать выводы об эффективности функции динамической учащающей стимуляции предсердий в профилактике пароксизмов предсердных тахикардий, однако, дальнейшие наши исследования, возможно, позволят составить собственное объективное представление о новом методе лечения пароксизмальной ФП.

ЛИТЕРАТУРА

1. Преображенский Д.В., Сидоренко Б.В. Медикаментозное лечение мерцания предсердий. - Москва, 2003. - 211 с.
2. Carlson IJ, Messenger J, Beau S. et al. A new pacemaker algorithm for the treatment of atrial fibrillation: results of the Atrial Dynamic Overdrive Pacing Trial (ADOPT) // J Am Coll Cardiol 2003; Aug 20; 42(4): 627-33
3. Kumagia K, Fukunami M, Ohmori M, et al.: Increased intracardiovascular clotting in patients with chronic atrial fibrillation // J Am Coll Cardiol 1990; 16; 377-380.
4. Sweeney M, Hellkamp A, Ellenbogen K. et al. Adverse effect of ventricular pacing on heart failure and atrial fibrillation among patients with normal baseline QRS duration in a clinical trial of pacemaker therapy for sinus node dysfunction // Circulation 2003; 107: 2932.